Nº 324 -2023-DG-INSN

RESOLUCIÓN DIRECTORAL

Lima, 12 de Diciembre del 2023

VISTO:

El expediente con Registro N° 021186-2023, que contiene el Memorando N° 651-2023-DG/INSN, con el cual se hace llegar y se otorga el visto bueno al documento "GUÍA TÉCNICA DE PROCEDIMIENTO: COLOCACIÓN DE LÍNEA ARTERIAL", y solicitando su aprobación mediante resolución directoral correspondiente;

CONSIDERANDO:

Que, el Reglamento de Organización y Funciones del Instituto Nacional de Salud del Niño aprobado con Resolución Ministerial 083-2010/MINSA, en su artículo 6° literales i) y j) dispone como una de nuestras funciones, procurar el logro de la mejora continua de procesos organizaciones en el instituto enfocado en los objetivos de los usuarios y conducir las actividades de implementación y/o mejoramiento continuo del modelo organizacional, y aprobar y/o modificar documentos de gestión según las normas vigentes, sucesivamente;

Que, los numerales II y VI del Título Preliminar de la Ley N° 26842, Ley General de Salud, establecen que la protección de la salud es de interés público y por tanto es responsabilidad del Estado regularla, vigilarla y promoverla;

Que, los literales c) y d) del Artículo 12° del Reglamento de Organización y Funciones del Instituto Nacional de Salud del Niño, aprobado por Resolución Ministerial N° 083-2010/MINSA, contemplan dentro de sus funciones el implementar las normas, estrategias, metodologías e instrumentos de la calidad para la implementación del Sistema de Gestión de la Calidad, y asesorar en la formulación de normas, guías de atención y procedimientos de atención al paciente;

Que, mediante Memorando N°1403-2023-DIDAC-INSN, de fecha 30 de octubre del 2023, remite su opinión favorable para el documento "GUÍA TÉCNICA DE PROCEDIMIENTO: COLOCACIÓN DE LÍNEA ARTERIAL", elaborado por la Unidad Post Operatoria Cardiovascular (UPO) del Servicio de Cirugía de Tórax y Cardiovascular del Instituto Nacional de Salud del Niño, lo cual es refrendado por el Memorando N°507-DEIDAECNA-INSN-2023.

Que, con Memorando N°651-2023-DG/INSN, de fecha 21 de noviembre de 2023, la Dirección General aprueba la "GUÍA TÉCNICA DE PROCEDIMIENTO: COLOCACIÓN DE LÍNEA ARTERIAL", elaborado por la Unidad PostOperatoria Cardiovascular (UPO) del Servicio de Cirugía de Tórax y Cardiovascular del Instituto Nacional de Salud del Niño; Y autoriza la elaboración de la resolución correspondiente;

Con la opinión favorable de la Dirección General, la Oficina de Gestión de la Calidad, Dirección Ejecutiva de Investigación, Docencia y Atención Especializada en Cirugía del Niño y el Adolescente y la Visación de la Oficina de Asesoría Jurídica del Instituto Nacional de Salud del Niño, y;

De conformidad con lo dispuesto en la Ley N° 26842, Ley General de Salud, y el Reglamento de Organización y Funciones del Instituto Nacional de Salud del Niño, aprobado con Resolución Ministerial N° 083-2010/MINSA;

SE RESUELVE:

Aprobar la Guía Técnica: "GUÍA TÉCNICA DE PROCEDIMIENTO: COLOCACIÓN DE LÍNEA ARTERIAL", que consta de 61 páginas, elaborada por la Unidad PostOperatoria Cardiovascular (UPO) del Servicio de Cirugía de Tórax y Cardiovascular del Instituto Nacional de Salud del Niño.

Artículo 2°.- Encargar a la Oficina de Estadística e Informática, la publicación de la Guía Técnica: "GUÍA TÉCNICA DE PROCEDIMIENTO: COLOCACIÓN DE LÍNEA ARTERIAL", en la página web Institucional.

Regístrese, Comuníquese y Publíquese.

MINISTERIO DE SALUD
INSTITUTO NACIONAL DE SALUD DEL NIÑO

M.C. JAIME AMADEO TASAYCO MUÑOZ
DIRECTOR GENERAL (e)
C.M.P. 18872 - R.N.E. 034554

JATM/REK
DISTRIBUCIÓN:
( ) DG
( ) DA
( ) DEIDAECNA
( ) OEI
( ) OGC
( ) Interesado

Instituto Nacional de Salud del Niño

Líder en Pediatría

INSTITUTO NACIONAL DE SALUD DEL NIÑO

GUÍA TÉCNICA: PROCEDIMIENTO DE COLOCACION DE LINEA ARTERIAL

SERVICIO DE TORAX Y CARDIOVASCULAR

MINISTERIO DE SALUD
INSTITUTO NACIONAL DE SALUD DEL NIÑO
RAFAEL REYES GONGORA
Jefe de Cirugía de Tórax y Cardiovascular
C.M.P. 38851 R.N.E. 022082

ABRIL - 2023

MINISTERIO DE SALUD
INSTITUTO NACIONAL DE SALUD DEL NIÑO
DR. EDUARDO SILVA RIVERA
Pediatra Serv. Cirug. Tórax - CV - UPO
CMP 30285 RNE 16908

ÍNDICE

I.FINALIDAD 4

II.OBJETIVO 4

III.ÁMBITO DE APLICACIÓN 4

IV.PROCESO O PROCEDIMIENTO A ESTANDARIZAR 4

V.CONSIDERACIONES GENERALES 4

5.1.POBLACIÓN OBJETIVO 4
5.2.PERSONAL QUE INTERVIENE 4
5.3.MATERIAL 4
5.4.ASPECTOS TÉCNICOS CONCEPTUALES 5
5.5.DEFINICIONES OPERATIVAS 8

VI.CONSIDERACIONES ESPECÍFICAS 8

6.1.ACTIVIDADES DE VALORACIÓN 8
6.2.PREPARACIÓN DEL MATERIAL 8
6.3.PREPARACIÓN DEL PACIENTE 8
6.4.EJECUCIÓN 8
6.5.PRECAUCIONES 11
6.6.RECOMENDACIONES 11
6.7.EVALUACIÓN 12
6.8.COMPLICACIONES 15

VII.RESPONSABILIDADES 16

VIII.ANEXOS 16

8.1.CONSENTIMIENTO INFORMADO 16
8.2.ESTRUCTURA DE COSTOS 16
8.3.FICHA DE NOTIFICACIÓN DE INCIDENTES Y EVENTOS ADVERSOS 17
8.4.PARTICIPANTES EN LA ELABORACIÓN DE LA GUÍA TÉCNICA 17
8.5.DECLARACIÓN DE CONFLICTOS DE INTERESES 17
8.6.INSUMOS, EQUIPOS BIOMÉDICOS Y/O MEDICAMENTOS UTILIZADOS 17
8.7.OTROS ANEXOS 17

IX.REFERENCIAS BIBLIOGRÁFICAS 17

MINISTERIO DE SALUD
INSTITUTO NACIONAL DE SALUD DEL NIÑO
RAFAEL REYES GONGORA
Jefe de Cirugía de Tórax y Cardiovascular
C.M.P. 38851 R.N.E. 022082

MINISTERIO DE SALUD
INSTITUTO NACIONAL DE SALUD DEL NIÑO
DR. EDUARDO SILVA RIVERA
Pediatra Serv. Cirug. Tórax - CV - UPO
CMP 30285 RNE 16908

I. FINALIDAD

La punción y canulación de una línea arterial es muy importante para la monitorización hemodinámica de los niños intervenidos de cirugía cardiaca. Proporciona múltiples mediciones de gases en sangre arterial o monitoreo continuo de la presión arterial en niños gravemente enfermos o que se someten a una cirugía mayor.

Por lo que, la finalidad de la presente Guía Técnica es contribuir en el monitoreo hemodinámico continuo, y evaluación del estado ácido-base y la oxigenación.

II. OBJETIVO

Proporcionar recomendaciones para la colocación de la línea arterial en pacientes pediátricos en estado crítico que requieran monitorización invasiva de la presión arterial y evaluación del estado ácido base aportando el conocimiento científico y las herramientas prácticas para la identificación temprana de complicaciones.

III. ÁMBITO DE APLICACIÓN

La presente guía técnica ha sido elaborada para ser consultada y usada por todo el equipo de salud del INSN que estén involucrados en el monitoreo hemodinámico del paciente pediátrico en estado crítico.

IV. PROCESO O PROCEDIMIENTO A ESTANDARIZAR

4.1. NOMBRE CPMS : CATETERISMO O CANULACIÓN ARTERIAL : CPMS 36620

V. CONSIDERACIONES GENERALES

5.1. POBLACIÓN OBJETIVO

Paciente pediátrico en estado crítico, que requiera múltiples mediciones de gases en sangre arterial o monitoreo continuo de la presión arterial

5.2. PERSONAL QUE INTERVIENE

Médicos, cirujanos, enfermeras con destreza reconocida

5.2. MATERIAL

1) Equipos Biomédicos:
   - Monitor cardiaco multiparámetros
   - Cable de conector de presión invasiva compatible con monitor
   - Equipo ecográfico
   - Bolsa perfusora a presión para línea arterial

MINISTERIO DE SALUD
INSTITUTO NACIONAL DE SALUD DEL NIÑO
DR. RAFAEL REYES GONGORA
Jefe de Cirugía de Tórax y Cardiovascular
C.M.P. 38851 R.N.E 022082

MINISTERIO DE SALUD
INSTITUTO NACIONAL DE SALUD DEL NIÑO
DR. EDUARDO SILVA RIVERA
Pediatra Serv. Cirug. Tórax - CV - UPO
CMP 30285 RNE 16908

2) Instrumental:
   - Gafas protectoras para cada integrante que procedimiento
   - Equipo de sutura.
   - Férula de inmovilización mecánica.
   - Tijera recta

3) Insumos Médicos:
   - Mandil estéril
   - Gorro
   - Mascarilla quirúrgica
   - Guantes quirúrgicos estériles N° 7.5/ 6.5
   - Gasas estériles 7.5x7.5
   - Protector cutáneo sachet
   - Toalla antiséptica con clorhexidina Gluconato 2% y alcohol isopropílico al 70%
   - Solución de clorhexidina al 2%
   - Apósito adhesivo 6 x 7cm y 10x12 cm con bordes reforzados
   - Catéter arterial, venoso 20,22,24 G
   - Jeringa de 1ml, 5ml y 10ml
   - Hoja de bisturí No 11
   - Suturas: Seda o Nylon con aguja cortante 3/0
   - Transductor de presión desechable.
   - Cinta adhesiva de tela

4) Productos Farmacéuticos:
   - NaCl 9% 500ml en bolsa
   - Lidocaína sin epinefrina 2% x 20ml
   - Heparina 5000 UI/ ml. X 5ml

5.3. ASPECTOS TÉCNICOS CONCEPTUALES

La línea arterial se utiliza cuando se requiere una monitorización continua de la presión arterial, así como una vía de acceso para toma de muestras para el estudio de gases arteriales, electrolitos para evaluar el estado ácido-base y la oxigenación. También para obtener muestras de sangre cuando la veno-punción no tenga éxito y correlacionar mediciones arteriales con mediciones no invasivas como la oximetría de pulso, gases de sangre venosa.

La selección del sitio de inserción como primera elección es la arteria radial (figura 1) distal ya que esta, se puede evaluar para detectar circulación colateral mediante la **prueba de Allen modificada** que es de fácil acceso en la mayoría de los niños, el posicionamiento y la

MINISTERIO DE SALUD
INSTITUTO NACIONAL DE SALUD DEL NIÑO
DR. RAFAEL REYES GONGORA
Jefe de Cirugía de Tórax y Cardiovascular
C.M.P 38851 R.N.E 022082

MINISTERIO DE SALUD
INSTITUTO NACIONAL DE SALUD DEL NIÑO
DR. EDUARDO SILVA RIVERA
Pediatra Serv. Cirug. Tórax - CV - UPO
CMP 30285 RNE 16908

inmovilización de la extremidad superior .también se logran más fácilmente y finalmente, el riesgo de complicaciones después de la punción arterial en el sitio radial es bajo, especialmente en comparación con los sitios femoral y braquial.(figura 2 y 3)

Los sitios alternativos incluyen las arterias tibial posterior, dorsal del pie, braquial y femoral. De estos, el dorsal y pedio se puede probar para la circulación colateral.

Se recomienda usar la arteria femoral y braquial solo si es absolutamente necesario: la arteria braquial por tener menos flujo colateral es más difícil de acceder y la arteria femoral puede conducir a un hematoma retroperitoneal sobre todo si el paciente presenta problemas de coagulación.

La arteria radial tiene las siguientes ventajas:

- El flujo colateral se puede evaluar fácilmente.
- El riesgo de complicaciones isquémicas es bajo, especialmente cuando se compara con la canulación de la arteria femoral.
- La técnica aséptica y la gestión de la línea son más fáciles de mantener.
- En niños con cardiopatías congénitas, las mediciones de gases sanguíneos en la arteria radial derecha reflejan con mayor precisión la oxigenación cerebral y la presión de perfusión.

La arteria radial es el sitio preferido para la canulación peri operatoria y de cuidados intensivos en niños, y representa del 68% ,al 82% de todos los catéteres intraarteriales en dos grandes estudios observacionales. La arteria radial es palpable entre el radio distal y el tendón del flexor carpio radial y por lo general se puede acceder más fácilmente con la muñeca extendida. La prueba de Allen modificada debe usarse para demostrar el flujo colateral a través del arco palmar superficial antes de la canulación.(figura 8)

Los sitios arteriales alternativos incluyen los siguientes:

- Tibial posterior: la arteria tibial posterior es palpable justo por detrás del maléolo medial y se prefiere al sitio femoral en recién nacidos y niños pequeños. La canulación de la arteria puede facilitarse manteniendo el pie en dorsiflexión cómoda con eversión del tobillo. El área más accesible es un punto entre el maléolo medial y el tendón del calcáneo. (Figura 4 y 9)
- Dorsal pedio: la arteria dorsal del pie se encuentra lateral al tendón del extensor hallucis longus y tiene flujo colateral desde la arteria plantar lateral a través de un sistema de arco similar al de la mano. Es preferible al sitio femoral en recién nacidos y lactantes pequeños. El flujo colateral debe verificarse ocluyendo la arteria dorsal del pie,

MINISTERIO DE SALUD
INSTITUTO NACIONAL DE SALUD DEL NIÑO

DR. RAFAEL REYES GONGORA
Jefe de Cirugía de Tórax y Cardiovascular
C.M.P. 38851 R.N.E. 022082

MINISTERIO DE SALUD
INSTITUTO NACIONAL DE SALUD DEL NIÑO

DR. EDUARDO SILVA RIVERA
Pediatra Serv. Cirug. Tórax - CV - UPO
CMP 30285 RNE 16908

comprimiendo el lecho ungueal del dedo gordo del pie y confirmando un retorno rápido del color cuando se libera la presión sobre el dedo del pie. (Figura 5)

•Femoral: el sitio de la arteria femoral se encuentra a mitad de camino entre la sínfisis del pubis y la espina ilíaca superior y aproximadamente 2 cm por debajo del ligamento inguinal. Este sitio se usa cuando no se puede lograr el acceso arterial periférico en la muñeca o el pie. La cadera del paciente debe flexionarse y rotarse externamente y colocarse una toalla enrollada para mejorar el abordaje de la arteria femoral antes del procedimiento. La arteria femoral se puede palpar justo debajo del punto medio del ligamento inguinal. La aguja debe insertarse justo debajo del ligamento inguinal, en un ángulo de 90 grados hacia la pulsación. (Figura 6)

El cateterismo arterial por vía femoral puede provocar trombosis y embolización distal del pie y debe acompañarse de una estrecha monitorización de los pulsos distales.

•Braquial: se puede acceder a la arteria braquial en el punto de máxima pulsación justo por encima de la fosa ante cubital en la cara medial del brazo. El enfoque es evitar este sitio para la canulación arterial debido al flujo colateral limitado al brazo distal, especialmente en recién nacidos y niños pequeños. Sin embargo, sí es absolutamente necesario, se puede utilizar este sitio. A modo de ejemplo, no se informaron complicaciones graves o daños permanentes en una gran serie perioperatoria de recién nacidos y niños pequeños sometidos a cirugía por defectos cardíacos congénitos, y las complicaciones no fueron más frecuentes que en niños sometidos a canulación de la arteria radial a pesar de la duración de la inserción de varios días. Es de destacar que estos pacientes necesitaban una evaluación de la oxigenación arterial preductal. Por lo tanto, la canulación de una arteria en la extremidad superior derecha fue esencial.

•Axilar: la arteria axilar es una continuación de la arteria subclavia y es palpable medial al músculo pectoral en la parte superior de la axila cuando el brazo se abduce a 90 grados y el dorso de la mano está plano sobre la camilla cerca de la oreja ipsolateral o se coloca debajo de la cabeza. Este sitio puede usarse en niños mayores con mala perfusión cuando la canulación de otros sitios no tiene éxito. Por lo general, se evita en recién nacidos y bebés pequeños. Se produce un buen flujo colateral al brazo a través del tronco tirocervical y la arteria subescapular. Por lo tanto, el riesgo de complicaciones isquémicas en el brazo es bajo. El médico debe asegurar la punción en el punto de máximo impulso para reducir el riesgo de dañar inadvertidamente los nervios de las ramas terminales del plexo braquial.(Figura 10)

MINISTERIO DE SALUD
INSTITUTO NACIONAL DE SALUD DEL NIÑO
DR. RAFAEL REYES GONGORA
Jefe de Cirugía de Tórax y Cardiovascular
C.M.P. 38851 R.N.E. 022082

MINISTERIO DE SALUD
INSTITUTO NACIONAL DE SALUD DEL NIÑO
DR. EDUARDO SILVA RIVERA
Pediatra Serv. Cirug. Tórax - CV - UPO
CMP 30285 RNE 16908

Guía por ultrasonido:

Recomendamos en niños menores, cuando se disponga de equipo y experiencia del profesional para realizar el procedimiento

La canulación arterial en curso tiene el procedimiento facilitado usando la guía ecográfica. El uso de ultrasonido para la canulación arterial disminuye el número de intentos y aumenta el éxito del procedimiento.

Las técnicas potenciales incluyen:

• Enfoque de eje corto: la ecografía transversal a la arteria radial identifica el vaso como una estructura hipoecoica pulsátil que se canula "fuera del plano" de la imagen. El sombreado acústico creado por el material lineal adherido a la sonda mejora aún más la tasa de éxito de la primera pasada para los profesionales experimentados que utilizan esta técnica.

• Abordaje de eje largo: la ecografía longitudinal a la arteria radial captura imágenes tanto del vaso como de la punta de la aguja/catéter para que la canulación se visualice directamente "en el plano".

•Posicionamiento dinámico de la aguja: el ultrasonido transverso a la arteria radial se desplaza proximalmente hacia arriba de la muñeca durante el procedimiento para que el vaso y la cánula se visualicen constantemente hasta que se logre la canulación.

Esta recomendación está respaldada por un meta análisis de cuatro ensayos (404 niños) que informaron un beneficio significativo de la guía ecográfica para la canulación arterial en comparación con la palpación arterial o las técnicas de asistencia auditiva Doppler con un aumento en la tasa de éxito de primer paso de 209 a 409 por 1000 pacientes. Y una disminución en la formación de hematomas de 153 a 31 por cada 1000 pacientes según evidencia de calidad moderada. El beneficio de la canulación arterial guiada por ultrasonido puede ser especialmente pronunciado en bebés y niños pequeños y cuando lo realiza un médico experimentado.

La guía ecográfica también parece útil para facilitar la canulación arterial por parte de los aprendices. Como ejemplo, en un estudio observacional prospectivo de 45 pasantes, no incluido en los metanálisis anteriores, el uso de la guía ecográfica en lugar de un método histórico también se asoció con un tiempo de procedimiento significativamente más corto (tiempo promedio de 8 versus 17 minutos, respectivamente) y número de intentos (promedio de 3 versus 7, respectivamente).

MINISTERIO DE SALUD
INSTITUTO NACIONAL DE SALUD DEL NIÑO
DR. RAFAEL REYES GONGORA
Jefe de Cirugía de Tórax y Cardiovascular
C.M.P. 28851 R.N.E. 022082

MINISTERIO DE SALUD
INSTITUTO NACIONAL DE SALUD DEL NIÑO
DR. EDUARDO SILVA RIVERA
Pediatra Serv. Cirug. Tórax - CV - UPO
CMP 30285 RNE 16908

Aunque no está ampliamente disponible y es potencialmente costoso, el uso de anteojos inteligentes durante la canulación arterial bajo la guía de los EE. UU. Es prometedor para mejorar el rendimiento. Por ejemplo, en un ensayo aleatorizado de 116 niños menores de dos años que se sometieron a una cirugía mayor electiva que requirió la canulación de la arteria radial, la tasa de éxito en el primer intento fue mayor cuando se usaron anteojos inteligentes en comparación con la guía ecográfica tradicional (88 versus 72 por ciento, respectivamente) , y la formación de hematomas fue menor (3 frente a 21 por ciento). Sin embargo, se necesitan más estudios de esta tecnología para confirmar su beneficio en una población pediátrica más amplia, incluidos niños mayores, y para evaluar la rentabilidad.

5.4. DEFINICIONES OPERATIVAS

Línea Arterial.- Una línea arterial es un tubo de plástico (catéter) corto y blando que se coloca directamente en una arteria, es decir consiste en la canalización de una arteria periférica. Se canaliza introduciendo un catéter de manera directa por disección o percutánea. Se requiere un sistema de transducción desechable y un monitor con capacidad de medir líneas de presión. El catéter se conecta a un transductor que convierte la energía mecánica en energía cinética, la cual se trasmite a un monitor y se muestra en forma de onda de pulso y presiones numéricas sistólicas diastólicas y medias

El procedimiento de canulación arterial es la inserción de un catéte en una arteria para monitoreo continuo invasivo de la presión arterial.

El catéter arterial permite medir la presión arterial de forma precisa y segundo a segundo; la medición repetida se denomina monitoreo. La línea arterial permite una medición continua invasiva de la presión arterial (PA) y extracción frecuente de sangre arterial. El análisis de la morfología de la onda puede usarse para estimar el gasto cardíaco, predecir la respuesta a fluidos, e identificar patologías específicas.

VI. CONSIDERACIONES ESPECÍFICAS

6.1. ACTIVIDADES DE VALORACIÓN

- La punción arterial no debe realizarse en sitios o áreas con infección cutánea suprayacente.
- La punción en los sitios de la arteria tibial posterior o radial, la circulación colateral debe asegurarse antes del procedimiento. Si no está presente, se debe elegir otro sitio.
- Se recomienda la canulación arterial en lugar de la punción en pacientes críticamente que requerirán monitoreo continuo de la presión arterial.

MINISTERIO DE SALUD
INSTITUTO NACIONAL DE SALUD DEL NIÑO
DR. RAFAEL REYES GONGORA
Jefe de Cirugía de Tórax y Cardiovascular
C.M.P. 14351 R.N.E. 022082

MINISTERIO DE SALUD
INSTITUTO NACIONAL DE SALUD DEL NIÑO
DR. EDUARDO SILVA RIVERA
Pediatra Serv. Cirug. Tórax - CV - UPO
CMP 30285 RNE 16908

6.2. PREPARACIÓN DEL MATERIAL

- Solución antiséptica (Clorhexidina 2%)
- Gasa estéril o toallitas antisépticas pre empaquetadas.
- Guantes estériles.
- Un catéter venoso estéril: el diámetro de la aguja para la punción se selecciona según el peso del niño. El tamaño adecuado del catéter o aguja es un medio importante para evitar la trombosis de los vasos.(Figura 7)

6.3. PREPARACIÓN DEL PACIENTE Y DE LA UNIDAD

- Informar al paciente del procedimiento a realizar (si está consciente)
- Proporcionarle un ambiente adecuado, colocarlo cómodamente posicionando la extremidad a puncionar.
- Realizar test de Allen modificado en caso de puncionar la arteria radial para valorar circulación colateral
- Preparar el sistema transductor conectándolo al suero fisiológico, purgar el sistema, evitando burbujas de aire.
- Preparar monitor y conectar transductor.
- Colocar la válvula al nivel de la aurícula derecha del paciente en posición horizontal o del eje flebostatico (4to espacio intercostal de la línea media
  Axilar); con el paciente elevado a 20°,30°,45° o 90° y fijarla con cinta adhesiva a la piel y/o cinta de algodón.
- Inflar y mantener el presurizador a 300 mm Hg, con esto se asegura que pase el suero fisiológico a una velocidad de 3 ml/hr aproximadamente, con lo que se evita que la línea se coagule.

Control del dolor: nuestro enfoque para el control del dolor durante la punción arterial en niños consiste en la aplicación de un anestésico tópico o una inyección subcutánea o a presión de anestésico local (p. ej., lidocaína liposomal o lidocaína-prilocaína) y el uso de la aguja del calibre más pequeño que es apropiado para el peso del niño. Si se usa la inyección de lidocaína, entonces el personal debe esperar a que la lidocaína se infiltre para que se puedan usar los puntos de referencia. Este enfoque está respaldado indirectamente por ensayos en adultos. En un estudio en adultos, una aguja de calibre 23 permite un muestreo de sangre arterial más rápido que una aguja de calibre 25, pero no se asoció con un mayor dolor informado. Por lo tanto, se sugieren agujas de calibre 23 para niños que pesan >10 kg. La sedación de procedimiento suele ser necesaria para permitir la colocación segura y exitosa de un catéter arterial en niños, especialmente en el sitio femoral.

6.4. EJECUCIÓN

Técnicas: la canulación arterial se puede lograr con una guía separada (técnica de Seldinger), una guía integral o la canulación directa con un catéter intravenoso. La asistencia de ultrasonido (US), cuando esté

MINISTERIO DE SALUD
INSTITUTO NACIONAL DE SALUD DEL NIÑO
DR. RAFAEL REYES GONGORA
Jefe de Cirugía de Tórax y Cardiovascular
C.M.P. 34851 R.N.E. 022082

MINISTERIO DE SALUD
INSTITUTO NACIONAL DE SALUD DEL NIÑO
DR. EDUARDO SILVA RIVERA
Pediatra-Serv. Cirug. Tórax - CV - UPO
CMP 30285 RNE 16908

disponible, puede resultar en una mayor tasa de éxito para la canulación, según la experiencia del médico.(Figura 12)

Guía por ultrasonido: recomendamos en niños menores, cuando se disponga de equipo y experiencia.
La canulación arterial en curso tiene el procedimiento facilitado usando la guía ecográfica. El uso de ultrasonido para la canulación arterial disminuye el número de intentos y aumenta el éxito del procedimiento.

TÉCNICA POR PUNCIÓN:

Para obtener una sola muestra de gases en sangre arterial, realice los siguientes pasos:

- Asegúrese de que el sitio seleccionado no presente signos de infección y, en su caso, circulación colateral adecuada (sitios radial y dorsal del pie).
- En pacientes conscientes, coloque un anestésico tópico sobre el sitio o, alternativamente, infiltre la piel con lidocaína tamponada al 1%
- Utilice una técnica limpia y estéril durante todo el procedimiento.
- Utilice el dedo índice enguantado de la mano no dominante para localizar la parte de la arteria que se palpa más fácilmente. Dependiendo del sitio elegido, coloque la extremidad para acercar la arteria a la superficie:

• Arteria radial: extienda ligeramente la muñeca más allá del punto neutral hasta que se palpe la pulsación máxima (Figura 8)
• Tibiales posterior: flexión dorsal del pie y eversión del tobillo
• Dorsales pedís – Flexión plantar del pie con el tobillo en posición neutra

- Haga que un ayudante sujete al paciente sin sujetar la extremidad con tanta fuerza que disminuye el pulso arterial.
- Usando una aguja de mariposa de calibre pequeño (p. ej., calibre 23) o una jeringa de gas en sangre pre empaquetada con aguja, perfore la piel en un ángulo de 30 a 45 grados con respecto a la horizontal y avance hacia el pulso arterial hasta que se obtenga el flujo de sangre. El ángulo de entrada para una punción arterial exitosa puede estar más cerca de los 30 grados que de los 45 grados, especialmente en bebés y niños pequeños. Un ángulo de aguja demasiado pronunciado corre el riesgo de perder el destello de sangre de la arteria más pequeña en estos pacientes. La transiluminación con una fuente de luz de fibra óptica aprobada puede ayudar a identificar la arteria radial, tibial posterior o dorsal del pie, más superficiales.
- Si se utiliza una aguja de mariposa, conecte el conector a una jeringa estándar de gases sanguíneos o heparinizada después de obtener el flujo de sangre.

MINISTERIO DE SALUD
INSTITUTO NACIONAL DE SALUD DEL NIÑO
DR. RAFAEL REYES GONGORA
Jefe de Cirugía de Tórax y Cardiovascular
C.M.P 38451 R.N.E 022082

MINISTERIO DE SALUD
INSTITUTO NACIONAL DE SALUD DEL NIÑO
DR. EDUARDO SILVA RIVERA
Pediatra Serv. Cirug. Tórax - CV - UPO
CMP 30285 RNE 16908

●Tenga en cuenta que en los bebés pequeños, el flujo de sangre arterial puede no parecer pulsátil. La sangre de color rojo brillante que se extrae fácilmente con una jeringa sugiere una muestra arterial en esta circunstancia.

● Obtenga un mínimo de 0,3 ml de sangre en una jeringa comercial de gases en sangre, de 1 ml o una jeringa de 3 ml que contenga una pequeña cantidad de heparina. Elimine las burbujas de aire, tape la jeringa y colóquela en hielo para transportarla al laboratorio clínico y analizarla en 15 minutos.

●Mantenga la presión sobre el sitio de muestreo durante cinco minutos completos después del procedimiento.

LA TÉCNICA PARA LA COLOCACIÓN DE UNA CÁNULA ARTERIAL UTILIZANDO UNA GUÍA SEPARADA O INTEGRAL

- Asegúrese de que el sitio seleccionado no presente signos de infección y, en su caso, circulación colateral adecuada (sitios radial y dorsal del pie).
- Coloque un anestésico tópico sobre el sitio o, alternativamente, infiltre la piel con lidocaína tamponada al 1%.
- Para la canulación de la arteria radial, sujete la mano y el antebrazo distal a una tabla acolchada con cinta adhesiva y extienda la muñeca de manera que se sienta un pulso radial máximo.(Figura 8)
- Preparar de forma estéril el sitio de punción y mantener una técnica estéril durante todo el procedimiento.
- Identifique el sitio de canulación utilizando la guía ecográfica (recomendado) o, si la ecografía no está disponible, la palpación.
- Si usa una guía separada, proceda de la siguiente manera(Figura 12A):

  Asegúrese de que la guía pasa fácilmente a través de la aguja del catéter intravascular. El médico puede evaluar esto sin dañar la guía si se pasa de forma retrógrada a través de la aguja.

  - Usando una aguja de calibre 18 o 19, haga una incisión en la piel justo distal al sitio de canulación para evitar el taponamiento dérmico del catéter intravascular cuando se avanza a través de la piel.
  - Inserte el catéter intravascular y la aguja en un ángulo de 30 a 45 grados lentamente hasta que se observe un retorno de sangre pulsátil.
  - Una vez que se observe el retorno pulsátil de la sangre, baje el ángulo del catéter intravascular y la aguja y avance juntos para asegurarse de que el catéter entre en el lumen del vaso.
  - Estabilice el catéter intravascular con la mano no dominante y retire la aguja del catéter intravascular.
  - Si se produce un retorno de sangre pulsátil después de retirar la aguja, haga avanzar la guía a través del catéter. Si no se produce un retorno de sangre pulsátil, retire suavemente el

MINISTERIO DE SALUD
INSTITUTO NACIONAL DE SALUD DEL NIÑO
RAFAEL REYES GONGORA
Jefe de Cirugía de Tórax y Cardiovascular
C.M.P. 38851 R.N.E. 022082

MINISTERIO DE SALUD
INSTITUTO NACIONAL DE SALUD DEL NIÑO
DR. EDUARDO SILVA RIVERA
Pediatra Serv. Cirug. Tórax - CV - UPO
CMP 30285 RNE 16906

catéter hasta que se obtenga un retorno de sangre pulsátil y luego haga avanzar la guía. Si se coloca correctamente dentro de la luz arterial, la guía debe moverse con poca o ninguna resistencia.

- Avance el cable guía mientras mantiene el extremo distal mucho más allá del extremo distal del catéter y luego haga avanzar el catéter intravascular sobre el cable guía, dentro de la arteria y hasta el conector. Continúe con los pasos siguientes a la descripción del sistema de guía integral.

- Si utiliza un sistema de alambre guía integral, proceda de la siguiente manera (Figura 12B):
  - Usando una aguja de calibre 18 o 19, haga una incisión en la piel justo distal al sitio de canulación para evitar el taponamiento dérmico del catéter intravascular cuando se avanza a través de la piel.
  - Inserte el sistema de alambre guía integral en un ángulo de 30 a 45 grados lentamente hasta que se observe un retorno de sangre pulsátil.
  - Estabilice la unidad de aguja-catéter-guía con la mano no dominante mientras avanza la lengüeta de la guía para empujarla hacia la arteria.
  - Haga avanzar el catéter externo sobre la guía, dentro de la arteria y hasta el conector.
- Una vez que el catéter haya avanzado hasta el conector, conecte el tubo de extensión lavado, una llave de paso y una jeringa al conector y enjuague suavemente el catéter.
- Si no está claro si se ha canulado una arteria o una vena, se puede aplicar un pequeño transductor de presión directa desechable, si está disponible, al tubo de extensión lavado y la forma de onda se analiza directamente en el monitor.
- Asegure el catéter con sutura no reabsorbible y un apósito adhesivo transparente y transparente.(Figura 11)
- Conecte la jeringa a una bomba para proporcionar un lavado continúo a una tasa de infusión baja.(Figura 13)

Método directo: aunque se recomienda la guía ecográfica, la técnica de canulación arterial mediante el método directo se puede utilizar si no se dispone de guía ecográfica:

- Con una aguja de calibre 18 o 19, haga una incisión en la piel justo distal al sitio de canulación para evitar que el catéter intravascular se obstruya por la piel cuando se avanza a través de la piel.
- Prepare y ubique el sitio arterial como se describe arriba.
- Avance un catéter intravascular en un ángulo de 30 a 45 grados hasta que se obtenga sangre pulsátil.

MINISTERIO DE SALUD
INSTITUTO NACIONAL DE SALUD DEL NIÑO
RAFAEL REYES GONGORA
Jefe de Cirugía de Tórax y Cardiovascular
C.M.P. 14851 R.N.E 022082

MINISTERIO DE SALUD
INSTITUTO NACIONAL DE SALUD DEL NIÑO
DR. EDUARDO SILVA RIVERA
Pediatra Serv. Cirug. Tórax - CV - UPO
CMP 30285 RNE 16908

- Una vez que se observe el retorno de la sangre, baje el ángulo del catéter intravascular y la aguja y avance sobre la aguja. Estabilice el catéter con la mano no dominante y avance el catéter en la arteria y hasta el centro.
- Como alternativa, haga avanzar la aguja y el catéter hasta que se detenga el flujo de sangre, retire la aguja y retire suavemente el catéter hasta que se reanude el flujo de sangre pulsátil y haga avanzar lentamente el catéter hacia la luz arterial.
- Una vez que el catéter haya avanzado hasta el conector, conecte el tubo de extensión lavado, una llave de paso y una jeringa al conector y enjuague suavemente el catéter.
- Si no está claro si se ha canulado una arteria o una vena, se puede aplicar un pequeño transductor de presión directa desechable, si está disponible, al tubo de extensión lavado y la forma de onda se analiza directamente en el monitor.
- Asegure el catéter con sutura no reabsorbible y un apósito adhesivo transparente y transparente.
- Conecte la jeringa a una bomba para proporcionar un lavado continúo a una tasa de infusión baja.

6.5. PRECAUCIONES

La punción arterial no debe realizarse en sitios arteriales con infección cutánea suprayacente. Para la punción en los sitios de la arteria tibial posterior o radial, la circulación colateral debe asegurarse antes del procedimiento. Si no está presente, se debe elegir otro sitio.

Se recomienda la canulación arterial en lugar de la punción en pacientes críticamente enfermos para quienes se requerirán múltiples mediciones arteriales o monitoreo continuo de la presión arterial.

Para la arteria radial o tibial posterior, flujo arterial colateral distal deficiente obliga a elegir otro sitio para la punción o canulación.

Para la punción arterial en niños, sugerimos el uso del sitio arterial radial distal. Los sitios alternativos incluyen las arterias tibial posterior, dorsal del pie, braquial o femoral. Seleccione el tamaño de aguja adecuado para la punción según el peso del niño. Si utiliza una aguja de mariposa, heparinice el tubo de mariposa y la jeringa.

6.6. RECOMENDACIONES

Las medidas de prevención de infección relacionada a catéter arterial son lo mismo que para otros catéteres:

- Inspección diaria en busca de signos de infección, isquemia o embolización
- No reemplace los catéteres arteriales de manera rutinaria
- Reemplace los transductores desechables o reutilizables a intervalos de 96 horas. Reemplace los componentes del

MINISTERIO DE SALUD
INSTITUTO NACIONAL DE SALUD DEL NIÑO
RAFAEL REYES GONGORA
Jefe de Cirugia de Tórax y Cardiovascular
C.M.P. 38851 R.N.E 022082

MINISTERIO DE SALUD
INSTITUTO NACIONAL DE SALUD DEL NIÑO
DR. EDUARDO SILVA RIVERA
Pediatra Serv. Cirug. Tórax - CV - UPO
CMP 30285 RNE 16908

sistema, incluidos los tubos, el dispositivo de lavado continuo y las soluciones de lavado en el momento en que se cambia el transductor.

- Reemplace el apósito cuando se retire o reemplace el catéter, o cuando el apósito se humedezca, afloje o se ensucie. Reemplazar los apósitos con mayor frecuencia en pacientes diaforéticos. Es necesario quitar la gasa o cambiar el apósito opaco si el paciente presenta signos clínicos de infección

Las siguientes medidas pueden reducir el riesgo de trombosis o embolia arterial:

- Cuando sea posible, realice la canulación arterial en el sitio radial distal.
- Asegúrese de una circulación colateral adecuada con la prueba modificada de Allen o Allen antes de la canulación de la arteria radial.
- Utilice el tamaño de catéter adecuado según el peso del niño.
- Evite el exceso de traumatismo durante la canulación arterial utilizando la guía ecográfica y un método de guía para aumentar la tasa de éxito en el primer intento.
- Proporcione un lavado continuo con solución salina heparinizada (p. ej., 1 a 2 unidades de heparina/ml a 3 ml de solución de lavado por hora). Aunque esta práctica es común y está respaldada por estudios en adultos, falta evidencia en niños.

Pérdida de sangre iatrogénica: por cada muestra de sangre obtenida de una configuración de línea arterial tradicional, primero se deben extraer de 2 a 4 ml de sangre, dependiendo de la longitud del tubo de infusión, para limpiar la línea de solución de lavado. Los dispositivos de conservación de sangre de sistema cerrado pueden limitar la pérdida de este desecho diluido al permitir que la sangre y la solución de lavado se extraigan en un depósito distal al punto de muestreo. Una vez que se recolecta la muestra sin diluir, la sangre y la solución de lavado en el reservorio se pueden reinfundir.

Los monitores continuos de gases en sangre intraarteriales proporcionan medidas precisas en niños y bebés y pueden disminuir la cantidad de muestras de sangre, pero por lo general requieren la colocación de un catéter en la arteria femoral en los niños.

Embolia gaseosa: aunque rara. La embolia gaseosa de cerebral puede ocurrir después del lavado intermitente de los catéteres de las arterias radial y axilar (particularmente aquellos colocados en el lado derecho).

MINISTERIO DE SALUD
INSTITUTO NACIONAL DE SALUD DEL NIÑO

DR. RAFAEL REYES GONGORA
Jefe de Cirugía de Tórax y Cardiovascular
C.M.P. 38851 R.N.E. 022082

MINISTERIO DE SALUD
INSTITUTO NACIONAL DE SALUD DEL NIÑO

DR. EDUARDO SILVA RIVERA
Pediatra Serv. Cirug. Tórax - CV - UPO
CMP 30285 RNE 16908

6.7. EVALUACIÓN

MANEJO Y ANÁLISIS DE MUESTRAS

Los resultados de los gases en sangre arterial se ven afectados por lo siguiente:

- Tipo de jeringa: tanto las jeringas de plástico como las de vidrio están disponibles para la recolección de vasos sanguíneos. La difusión de gas a través de jeringas de plástico puede introducir errores en el análisis de gases en sangre. Sin embargo, los estudios varían en cuanto a la magnitud del error. Como regla general, el error no es significativo si la muestra se analiza dentro de los 15 minutos. La colocación de la muestra en hielo también reduce este error.

- Burbujas de aire: las burbujas de aire que ocupan más del 1 al 2 por ciento del volumen de sangre en la jeringa pueden introducir errores, lo que lleva a una PO2 arterial artificialmente alta ya una subestimación de la pCO2 arterial real. El error se puede reducir mediante la eliminación cuidadosa de las burbujas sin agitación y mediante un análisis rápido de la muestra.

- Uso de heparina: se agrega heparina a la jeringa como anticoagulante. El cambio de pH que resulta de la adición de heparina ácida es pequeño. Sin embargo, el efecto de dilución de la solución de heparina puede producir reducciones significativas en la pCO2, dependiendo directamente de la cantidad de solución de heparina en relación con la cantidad de sangre. Por lo tanto, la cantidad de solución de heparina se debe mantener al mínimo y se deben obtener no menos de 2 ml de sangre.

La muestra de gases en sangre debe colocarse en hielo durante el transporte, principalmente para reducir el consumo de oxígeno por parte del metabolismo de los leucocitos. El consumo de oxígeno es más pronunciado en pacientes con leucocitosis profunda. Es necesario enfriar rápidamente las muestras obtenidas de estos pacientes para evitar la hipoxemia ficticia. Este error también se puede reducir mediante un análisis rápido de la muestra.

El análisis de muestras de sangre arterial generalmente se realiza utilizando analizadores automáticos de gases en sangre. Un riguroso control de calidad con materiales de prueba estandarizados es esencial para asegurar la precisión de los resultados.

Los analizadores de gases en sangre arterial funcionan a 37°C, que puede diferir de la temperatura corporal del paciente del que se tomó la muestra de sangre. Aunque el contenido total de dióxido de carbono y oxígeno en la sangre no cambia, el pH, la pCO2 y la PO2 de una muestra de sangre varían con la temperatura de manera predecible

MINISTERIO DE SALUD
INSTITUTO NACIONAL DE SALUD DEL NIÑO

DR. RAFAEL REYES GONGORA
Jefe de Cirugia de Tórax y Cardiovascular
C.M.P. 38851 R.N.E 022082

MINISTERIO DE SALUD
INSTITUTO NACIONAL DE SALUD DEL NIÑO

DR. EDUARDO SILVA RIVERA
Pediatra-Serv. Cirug. Torax - CV - UPO
CMP 30285 RNE 16908

porque las tensiones de los gases y la concentración de iones de hidrógeno disminuyen con la temperatura. (Figura 14)

Los analizadores automáticos de gases en sangre modernos son capaces de informar valores a 37 °C (la temperatura a la que la máquina mide los valores) o a la temperatura del paciente. Sigue siendo controvertido si los valores de pH, pCO2 y PO2 deben "corregirse" a la temperatura corporal real del paciente, y los valores de gases en sangre "corregidos" deben interpretarse teniendo esto en cuenta. Debido a esta incertidumbre, la mayoría de los médicos recomiendan usar valores no corregidos para guiar la terapia, reconociendo que estos resultados corresponden a los valores de gases en sangre arterial que habrían estado presentes si la temperatura del paciente fuera de 37°C.

INTERPRETACIÓN DE LA PRESIÓN ARTERIAL

Las mediciones de la presión arterial obtenidas directamente de un catéter arterial suelen ser más altas (de 5 a 20 mmHg) que las medidas por esfigmomanometría. En estados que no son de choque, este aumento resulta de la alteración en el contorno del pulso a medida que la onda de presión se mueve periféricamente. La porción ascendente de la onda se vuelve más pronunciada y la lectura sistólica se vuelve más alta. Sin embargo, la medición diastólica suele ser más baja, lo que lleva a una presión arterial media sin cambios. En estados de shock con una alta resistencia vascular sistémica, los sonidos de Korotkoff generados pueden ser inaudibles por la esfigmomanometría convencional, lo que lleva a mediciones erróneamente bajas.

MONITOREO DE GASES EN SANGRE

Los monitores continuos de gases en sangre intraarteriales se han utilizado con éxito en lactantes y niños. Dichos monitores utilizan tecnología de fibra óptica y tinte fluorescente para la determinación de PO2, pCO2 y pH a través de un catéter de monitoreo continuo permanente o un sensor intermitente externo alimentado con sangre arterial a través de un bucle de tubería.

Aunque se pueden obtener mediciones fiables de los gases en sangre, el tamaño de los monitores y la amortiguación asociada de las formas de onda de la presión arterial que se encuentran con frecuencia en el sitio de la arteria radial normalmente limitan su uso a los catéteres de la arteria femoral.

CUIDADOS DE LA LÍNEA ARTERIAL

MINISTERIO DE SALUD
INSTITUTO NACIONAL DE SALUD DEL NIÑO
RAFAEL REYES GONGORA
Jefe de Cirugía de Tórax y Cardiovascular
C.M.P. 38851 R.N.E. 022082

MINISTERIO DE SALUD
INSTITUTO NACIONAL DE SALUD DEL NIÑO
DR. EDUARDO SILVA RIVERA
Pediatra Serv. Cirug. Tórax - CV - UPO
CMP 30285 RNE 16908

Utilice equipo de protección después de lavarse las manos para manipular una línea arterial. Se debe verificar en cada comienzo de turno, después de cambio de posición, altura de la cama o después de acceso a la línea:

Permeabilidad de la línea: Esta se mantiene con solución de lavado heparinizada. Usar 100UI de heparina en 1000 ml de Cloruro de sodio al 0,9%. La bolsa se conecta a una bolsa de presión insuflada a 300 mm HG que equivale a 3 ml/h.

Nivelación del transductor: Debe corresponder con el nivel del corazón a la altura de la raíz de la aorta (5cm detrás del esternón o la línea media axilar). Colocar el transductor a la altura de la muñeca para la línea arterial radial, requiriendo un tubo corto rígido entre el catéter y el transductor. Si el transductor colocado demasiado bajo da valores de presión falsamente altos y viceversa

Puesta en cero del transductor: Esto evita la influencia de la presión atmosférica. La llave de tres vías se cierra para el paciente. Esto bloquea la lectura de presión perdiendo la forma de onda. Se retira la tapa abriendo el sistema al aire del transductor. En el menú del monitor colocar en puesta en cero esperando se coloque en el valor cero. Luego cierre la llave de tres vías y vuelva a colocar la tapa. La forma de onda y los valores se mostrarán nuevamente ya calibradas.

Prueba de onda cuadrada: ayuda a identificar si la línea arteria está o no amortiguada. Se activa con la descarga rápida en el transductor. Se forma un cuadrado en la forma de onda de la línea arterial a medida que se libera la descarga. Si presenta oscilaciones comprobar la presencia de coágulos, burbujas de aire en el sistema, también asegúrese que el catéter esté mal colocado o doblado .Asegúrese que las tuberías no sean tan largas o no haya más llaves de paso.

RETIRO DEL CATÉTER ARTERIAL

Antes de retirar el catéter arterial es necesario tener en cuenta la función plaquetaria y el sistema de coagulación (INR, plaquetas, TTPA). Si están anormales o en tratamiento que las afecten, se necesitarán tiempos prolongados de compresión.

Para retirar el catéter, limpie y desinfecte la zona con clorexidina. Retire los puntos de fijación del catéter. Coloque un apósito adhesivo 4x 4 y aplique presión sobre el sitio de inserción del catéter arterial, luego extraiga lentamente el catéter manteniendo la presión para evitar el sangrado, y revise la integridad del catéter .Mantener presionado al menos 5 minutos. Si continua sangrando, debe continuar por más tiempo y colocar apósito adhesivo ajustado por hasta por 2 horas, sobre todo en el sitio femoral. El pulso en el lugar de retiro y los pulsos distales se deberán controlar después de 15 minutos vigilando signos de hematoma o isquemia.

MINISTERIO DE SALUD
INSTITUTO NACIONAL DE SALUD DEL NIÑO
RAFAEL REYES GONGORA
Jefe de Cirugía de Tórax y Cardiovascular
[illegible]851 R.N.E.022082

MINISTERIO DE SALUD
INSTITUTO NACIONAL DE SALUD DEL NIÑO
DR. EDUARDO SILVA RIVERA
Pediatra Serv. Cirug. Tórax - CV - UPO
CMP 30285 RNE 16908

6.8 COMPLICACIONES

Complicaciones de la punción arterial: puede causar hematoma local, espasmo arterial temporal y dolor transitorio. En raras ocasiones, se puede producir una lesión arterial permanente o, con la punción de la arteria femoral, una lesión de la cabeza femoral en desarrollo.

Complicaciones de la canulación arterial: las complicaciones de la canulación arterial en niños en orden descendente de frecuencia incluyen obstrucción arterial, formación de hematoma, infección, trombosis arterial, embolia arterial y pérdida de sangre iatrogénica. Las complicaciones raras incluyen embolia gaseosa, pseudoaneurisma y fístula arterio venosos.

Obstrucción arterial (vasoespasmo): se ha informado obstrucción arterial transitoria en hasta el 37 % de las canulaciones de la arteria femoral y el 54 % de las radiales. El riesgo de obstrucción arterial aumenta con la edad más joven del paciente y la mayor duración de la canulación. La obstrucción arterial transitoria puede causar atenuación de la forma de onda arterial, palidez, dolor, induración y, en raras ocasiones, necrosis cutánea. Sin embargo, los signos cutáneos de obstrucción arterial a menudo no están presentes.

Cuando ocurre una obstrucción arterial transitoria, el calentamiento del sitio arterial con una compresa caliente o la administración de 0,5 mg/kg de lidocaína intravenosa puede ser beneficioso.

La pomada tópica de nitroglicerina también puede ser útil si estos métodos fallan. Por ejemplo, en cuatro recién nacidos con catéteres en la arteria radial, la aplicación de una película delgada de ungüento de nitroglicerina al 2 por ciento en la muñeca, la palma y los dedos en una dosis de 4 mm/kg se asoció con una rápida mejoría del color de la mano y la perfusión [20- 22]. Aunque se describió una disminución transitoria de la presión arterial, ningún paciente presentó hipotensión grave.

Hematoma: la formación de hematomas ocurre en 4 a 14 por ciento de las canulaciones arteriales Los hematomas puede ser un factor de riesgo de isquemia de la mano en pacientes con catéteres en la arteria radial. En la mayoría de los pacientes, los hematomas se resuelven sin intervenciones específicas. Sin embargo, se han descrito hematomas retroperitoneales no reconocidos después de la canulación de la arteria femoral en adultos y pueden provocar una pérdida de sangre significativa.

Infección: las infecciones ocurren en 1 a 7 por ciento de los niños con catéteres arteriales permanentes que han estado colocados durante períodos prolongados. Aunque se debate, la canulación de la arteria radial puede estar asociada con un menor riesgo de infección que el

MINISTERIO DE SALUD
INSTITUTO NACIONAL DE SALUD DEL NIÑO
RAFAEL REYES GONGORA
Jefe de Cirugía de Tórax y Cardiovascular
C.M.P. 38851 R.N.E 022082

MINISTERIO DE SALUD
INSTITUTO NACIONAL DE SALUD DEL NIÑO
DR. EDUARDO SILVA RIVERA
Pediatra Serv. Cirug. Tórax - CV - UPO
CMP 30285 RNE 16908

sitio femoral. El riesgo de infección aumenta con la edad más joven y la mayor duración de la canulación.

La atención meticulosa a la técnica estéril durante la canulación arterial y al extraer sangre de la vía arterial es importante para reducir la infección [2]. También es apropiado limitar la duración de la canulación arterial como un medio para reducir el riesgo de infección, especialmente en pacientes de alto riesgo (p. ej., pacientes inmunocomprometidos). Sin embargo, el riesgo de infección por un catéter arterial permanente es bajo y no está indicado retirarlo y reemplazarlo de forma rutinaria si la condición clínica del paciente requiere un acceso intraarterial continuo.

Trombosis arterial y embolia: en pacientes con signos de circulación distal comprometida (p. ej., pulso disminuido o ausente, piel pálida o moteada, relleno capilar retrasado, extremidad distal fría) y evidencia de trombosis arterial o embolia en imágenes (p. ej., ecografía Doppler, angiografía, resonancia magnética), es imprescindible la extracción del catéter arterial y la consulta inmediata con un cirujano vascular.

La trombosis arterial se describe en hasta el 23 por ciento de los niños con catéteres arteriales permanentes y ocurre con mayor frecuencia en pacientes más jóvenes y en aquellos canulados con catéteres más grandes. La trombosis arterial es frecuente con los catéteres de la arteria radial, pero las complicaciones embólicas (p. ej., necrosis de la piel, compromiso permanente de la circulación, amputación) son raras (<1 por ciento). Por el contrario, el riesgo de complicaciones isquémicas de la trombosis después de la canulación de la arteria femoral en niños es de aproximadamente el 13 por ciento, aunque este mayor riesgo se debe en parte a la necesidad de utilizar la arteria femoral en lugar de la arteria radial en niños con mala perfusión y, por lo tanto, una mayor riesgo de trombosis.

La embolización de trombos de arterias más pequeñas (radial, dorsal del pie) puede causar émbolos digitales con decoloración distal, necrosis cutánea y, en raras ocasiones, amputación. Los émbolos de vasos más grandes (femorales, braquiales, axilares) también pueden producir isquemia de la extremidad distal y dar lugar a la amputación. Los pulsos distales a estos sitios deben monitorearse regularmente. Además, la detención del cartílago de crecimiento que da lugar a una deformidad esquelética en la adolescencia se informa raramente después de la canulación arterial de las arterias femoral, braquial y radial en la infancia [18]. Los factores relacionados con el paciente (p. ej., shock, enfermedad vascular periférica, fenómeno de Raynaud, tratamiento vasoconstrictor sistémico) también pueden aumentar el riesgo de complicaciones embólicas.

MINISTERIO DE SALUD
INSTITUTO NACIONAL DE SALUD DEL NIÑO
DR. RAFAEL REYES GONGORA
Jefe de Cirugía de Tórax y Cardiovascular
CM.P 38851 R.N.E 022082

MINISTERIO DE SALUD
INSTITUTO NACIONAL DE SALUD DEL NIÑO
DR. EDUARDO SILVA RIVERA
Pediatra Serv. Cirug. Tórax - CV - UPO
CMP 30285 RNE 16908

VII. RESPONSABILIDADES

1° Actividad: Preparación del paciente

Responsable: Lic. Enfermería. Tec. Enfermería

2° Actividad: Preparación del material

Responsable: Lic. Enfermería. Tec. Enfermería

3° Actividad: Ejecución del procedimiento

Médico Principal: Canulación de arteria. Vigilancia del adecuado monitoreo arterial

Lic. Enfermería: Canulación de arteria e Instalación de sistema presión continua, Vigilancia del adecuado monitoreo arterial.

Tec. Enfermería: Preparación y asistencia con el material necesario.

4° Actividad: Anotación en historia clínica: evolución y notas de enfermería

Responsable: Lic. Enfermería

5° Actividad: Seguimiento del paciente

Médico Principal

Lic. Enfermería

MINISTERIO DE SALUD
INSTITUTO NACIONAL DE SALUD DEL NIÑO
Dr. RAFAEL REYES GONGORA
Jefe de Cirugía de Tórax y Cardiovascular
C.M.P. 38851 R.N.E 022082

MINISTERIO DE SALUD
INSTITUTO NACIONAL DE SALUD DEL NIÑO
DR. EDUARDO SILVA RIVERA
Pediatra Serv. Cirug. Tórax - CV - UPO
CMP 30285 RNE 16908

VIII.ANEXOS

ANEXO 8.1: CONSENTIMIENTO INFORMADO DE PROCEDIMIENTO DE COLOCACION LÍNEA ARTERIAL

PERÚ | Ministerio de Salud | Viceministerio de Prestaciones y Aseguramiento en Salud | Instituto Nacional de Salud del Niño

Instituto Nacional de Salud del Niño — Líder en Pediatría

Señor(a)

_____

buenos días (tardes, noches); respecto a lo Ud. debe saber es que, ***PROCEDIMIENTO DE COLOCACIÓN DE VIA EN UNA ARTERIA.*** Los **riesgos reales y potenciales** asociados al procedimiento, más frecuentes son:

- Dolor de la zona
- Hematoma

Menos frecuentes:

- Sangrado
- Trombosis
- Embolia
- Infección

Efectos adversos de los usuarios de antibióticos, analgesia y AINES en general, anestesia, corticoides y todo elemento farmacológico que se prevenga utilizar:

- Sangrado por heparina
- Rash alérgico x clorhexidina y/o esparadrapo
- Hipotensión por uso de lidocaína y/o heparina
- ……..

Pronóstico y recomendaciones:

- Pronóstico bueno
- Limpieza y curación aséptica
- Técnica de inserción estéril y meticulosa
- Vigilancia y monitoreo meticuloso
- Retiro tan pronto se pueda

MINISTERIO DE SALUD
INSTITUTO NACIONAL DE SALUD DEL NIÑO
DR. RAFAEL REYES GONGORA
Jefe de Cirugía de Tórax y Cardiovascular
C.M.P. 19851 R.N.E 022082

MINISTERIO DE SALUD
INSTITUTO NACIONAL DE SALUD DEL NIÑO
DR. EDUARDO SILVA RIVERA
Pediatra-Serv. Cirug. Tórax - CV - UPO
CMP 30285 RNE 16908

EXPRESIÓN DEL CONSENTIMIENTO INFORMADO

Fecha y Hora: ____/_____/_____ ____ : ____

Yo, _____

padre, madre y/o tutor del menor _____ con Historia Clínica: _____ he sido informado por el ***(Profesional Sanitario: Médico Cirujano, Cirujano Dentista, etc.)*** que mi menor hijo requiere ***(Nombre de la intervención quirúrgica o procedimiento a realizar o modalidad de atención)*** En la opinión del ***(Profesional Sanitario: Médico Cirujano, Cirujano Dentista, etc.)***, es la mejor opción actual en mi caso. El ***(Profesional Sanitario: Médico Cirujano, Cirujano Dentista, etc.)*** ha respondido a todas las dudas y preguntas que he realizado.

Por lo tanto, en forma libre, consciente y voluntaria; SI ( ), NO ( ) DOY MI CONSENTIMIENTO para el ***PROCEDIMIENTO DE COLOCACIÓN DE LINEA ARTERIAL.***

Así mismo, se me ha explicado que pueda ser necesario el uso de videograbaciones, por lo tanto ***(Opcional)***:

(Marcar con una "x" en cada ítem que se consiente o no)

SI consiento que sea grabado: Video ( ) Audio ( ) Fotografía ( )

NO consiento que sea grabado: Video ( ) Audio ( ) Fotografía ( )

_____

Firma y/o huella digital del padre o responsable legal del paciente

N° DNI _____

MINISTERIO DE SALUD
INSTITUTO NACIONAL DE SALUD DEL NIÑO
RAFAEL REYES GONGORA
Jefe de Cirugía de Tórax y Cardiovascular
C.M.P. 38851 R.N.E. 022082

_____

*Firma y sello del **Personal Asistencial** que realiza el procedimiento.*

DNI _____

N° Colegiatura _____

MINISTERIO DE SALUD
INSTITUTO NACIONAL DE SALUD DEL NIÑO
DR. EDUARDO SILVA RIVERA
Pediatra-Serv. Cirug.-Tórax-CV-UPO
CMP 30285 RNE 16908

REVOCATORIA DEL CONSENTIMIENTO INFORMADO

Fecha y Hora: ____/_____/_____ ____:____

Se me ha informado que puedo revocar este consentimiento aún después de haberlo firmado y, por ello ***NO AUTORIZO*** la realización del procedimiento DE COLOCACION DE LINEA ARTERIAL descrito anteriormente y, habiendo entendido las implicancias que ello conlleve, asumo las consecuencias que de ello puedan derivarse para la salud o la vida del paciente, deslindando de toda responsabilidad al Equipo médico y a la Institución.

_____

Firma y/o huella digital del padre o responsable legal del paciente

N° DNI _____

_____

*Firma y sello del **Personal Asistencial** que realiza el procedimiento.*

DNI _____

N° de Colegiatura: _____

MINISTERIO DE SALUD
INSTITUTO NACIONAL DE SALUD DEL NIÑO
DR. RAFAEL REYES GONGORA
Jefe de Cirugía de Tórax y Cardiovascular
C.M.P. 38851 R.N.E. 022082

MINISTERIO DE SALUD
INSTITUTO NACIONAL DE SALUD DEL NIÑO
DR. EDUARDO SILVA RIVERA
Pediatra Serv. Cirug. Torax - CV - UPO
CMP 30285 RNE 16908

DR. RAFAEL REYES GONGORA
Jefe de Cirugía de Tórax y Cardiovascular
C.M.P. 19851 R.N.E. 022082
MINISTERIO DE SALUD
INSTITUTO NACIONAL DE SALUD DEL NIÑO

Anexo 8.2 ESTRUCTURA DE COSTOS

Código CPMS: 36625

Costo Fijo								
Recurso Humano								
	RECURSOS HUMANOS (R.R.H.H.)		Total Tiempo Min	RR.HH	Costo Promedio por minuto	Tiempo estándar del procedimiento		Costo Estándar del Recurso Humano
	TIPO		-	(a)	(b)	(c)		d = (a)*(b)*(c)
		Total	30					
		Médico	15					
		Enfermera	28					
		Tec. Enfermería	17					
	RECURSOS HUMANOS (R.R.H.H.)							-

DR. EDUARDO SILVA RIVERA
Pediatra Serv. Cirug. Car. - CV - UPO
CMP 10285 RNE 16908
MINISTERIO DE SALUD
INSTITUTO NACIONAL DE SALUD DEL NIÑO

	1º Actividad: Preparación del paciente							
	Lic. enfermería			1	0.870	1		0.87
	Tec. Enfermería			1	0.870	1		0.87
	2º Actividad :Preparación del material							
	Lic. Enfermería			1	0.870	9		7.83
	Tec. Enfermería			1	0.870	1		0.87
	3° Actividad: Ejecución del procedimiento							
	Médico Principal			1	1.00	15		14.97
	Lic. Enfermería			1	0.8701	15		13.05
	Tec. Enfermería			1	0.387	15		5.81
	4° Actividad: Anotación en historia clínica: evolución y notas de enfermería							
	Lic. Enfermería			1	0.8701	3		2.61

MINISTERIO DE SALUD
INSTITUTO NACIONAL DE SALUD DEL NIÑO
DR. RAFAEL REYES GONGORA
Jefe de Cirugía de Tórax y Cardiovascular
C.M.P. 18851 R.N.E. 022182

MINISTERIO DE SALUD
INSTITUTO NACIONAL DE SALUD DEL NIÑO
DR. EDUARDO SILVA RIVERA
Pediatra Serv. Cirug. Torax. CV. UPO
CMP 30285 RNE 16908

	5° Actividad: Retiro de equipo biomédico y material utilizado							
	Tec. Enfermería			1	0.3873	2		0.77
	Costo Estándar del Recurso Humano de Procedimiento Médico y Sanitario							**45.92**
Código de Bien	**EQUIPAMIENTO**		**Cantidad**	**Tiempo (min)**	**Precio de Compra**	**Tiempo de Vida Útil**	**Costo Estándar de Depreciación x Min**	**Total Costo Estándar Depreciación**
	1º Actividad: Preparación del paciente							
	Equipamiento:							
532281970090	Monitor multiparametro de 8 parámetros		1	1	58587.00	5256000	0.0111	0.0111
	Mobiliario:							
536430960009	Coche de curaciones rodable de metal con 2 cajones		1	1	290.0	5256000	0.0001	0.0001

MINISTERIO DE SALUD
INSTITUTO NACIONAL DE SALUD DEL NIÑO
DR. RAFAEL REYES GONGORA
Jefe de Cirugía de Tórax y Cardiovascular
C.M.P. 38851 R.N.E. 022082

MINISTERIO DE SALUD
INSTITUTO NACIONAL DE SALUD DEL NIÑO
DR. EDUARDO SILVA RIVERA
Pediatra Serv. Cirug Torax - CV - UPO
CMP 30285 RNE 16908

53641002 0153	Biombo de metal de 2 cuerpos		1	1	500.0	5256000	0.0001	0.0001
53641525 0006	Cama camilla multipropósito		1	1	5299.00	5256000	0.0010	0.0010
	2º Actividad :Preparación del material							
	Equipamiento							
	Mobiliario:							
53643096 0009	Coche de curaciones rodable de metal con 2 cajones		1	9	290.0	5,256,000	0.0001	0.0005
53641002 0153	Biombo de metal de 2 cuerpos		1	9	500.0	5,256,000	0.0001	0.0009
	Instrumental:							
49700002 0186	Riñonera de acero quirurgico 21 cm x 10 cm x 4 cm		2	9	122.0	1,576,800	0.0002	0.0014

MINISTERIO DE SALUD
INSTITUTO NACIONAL DE SALUD DEL NIÑO
RAFAEL REYES GONGORA
Jefe de Cirugía de Tórax y Cardiovascular
C.M.P. 18151 R.N.E. 022082

MINISTERIO DE SALUD
INSTITUTO NACIONAL DE SALUD DEL NIÑO
DR. EDUARDO SILVA RIVERA
Pediatra Serv. Cirug. Tórax - CV - UPO
CMP 30285 RNE 16908

	3° Actividad: Ejecución del procedimiento							
	Equipamiento							
53228197 0090	Monitor multiparámetro de 8 parametros		1	15	58587.00	5,256,000	0.0111	0.1672
	Mobiliario:							
53643096 0009	Coche de curaciones rodable de metal con 2 cajones		1	15	290.0	5,256,000	0.0001	0.0008
53641002 0153	Biombo de metal de 2 cuerpos		1	15	500.0	5,256,000	0.0001	0.0014
	4° Actividad: Anotación en historia clínica, Kardex y notas de enfermería							
	Mobiliario:							
74643712 0005	Escritorio de madera de 4 gavetas		1	3	618.0	5,256,000	0.0001	0.0004
74648187 0001	Silla fija de metal		1	3	100.3	5,256,000	0.0000	0.0001

MINISTERIO DE SALUD
INSTITUTO NACIONAL DE SALUD DEL NIÑO
RAFAEL REYES GONGORA
Jefe de Cirugía de Tórax y Cardiovascular
C.M.P. 28851 R.N.E. 022082

MINISTERIO DE SALUD
INSTITUTO NACIONAL DE SALUD DEL NIÑO
DR. EDUARDO SILVA RIVERA
Pediatra Serv. Cirug. Tórax - CV - UPO

	5° Actividad: Retiro de equipo biomédico y material utilizado							
	Equipamiento							
	Mobiliario:							
536430960009	Coche de curaciones rodable de metal con 2 cajones		1	2	290.0	5256000	0.0001	0.0001
135000170003	Tacho de bio-seguridad con pedal 40cm x 35cm		2	2	62.00	5256000	0.0000	0.0000
	Costos Estándar de Equipamiento de Procedimiento Médico y Sanitario							**0.185**

INFRAESTRUCTURA	**Costo de Construcción de UPS a precios de mercado referenciales**	**Total Tiempo del Procedimiento**	**Costo Estándar de Depreciación Infraestructura**

DR. RAFAEL REYES GONGORA
Jefe de Cirugía de Tórax y Cardiovascular
C.M.P. 18851 R.N.E. 022082

MINISTERIO DE SALUD
INSTITUTO NACIONAL DE SALUD DEL NIÑO

DR. EDUARDO SILVA RIVERA
Pediatra Serv. Cirug. Tórax. CV. UPO
RNE 16008

MINISTERIO DE SALUD
INSTITUTO NACIONAL DE SALUD DEL NIÑO

		Requerimiento Mínimo de Área de Construcción M²	Valor Unitario Depreciado por M² Anual S/.	Costo de Construcción de UPS S/.	Tiempo de Rendimiento de UPS Minutos	Depreciación de Infraestructura de UPS Expresada en Minutos S/.		
	Sala de hospitalización	20	4850	97000	26,280,000	0.004	30	0.11073
	Costos Estándar de Infraestructura de Procedimiento Médico y Sanitario							0.1107
Código de Bien	**Insumos y Material Médico**		**Unidades de Medida U.M. de consumo**	**Cantidad que se consume**	**Forma de Presentación**	**Equivalencia UM de consumo**	**Precio de Compra**	**Costo Unitario**
				(a)	**Unidad de medida de compras**	**(b)**	**(c)**	**(d) = (a) * (c) / (b)**

MINISTERIO DE SALUD
INSTITUTO NACIONAL DE SALUD DEL NIÑO
RAFAEL REYES GONGORA
Jefe de Cirugía de Tórax y Cardiovascular
C.M.P. 38851 R.N.E. 022082

MINISTERIO DE SALUD
INSTITUTO NACIONAL DE SALUD DEL NIÑO
DR. EDUARDO SILVA RIVERA
Cirujano Pediatra - Cirugía Torácica - CV - UPO
CMP 30285 RNE 16908

	1º Actividad: Preparación del paciente							
	Insumo Fungible							
583600220010	Clorhexidina 2 g/100 ml sol 1 l		ml	1	ml	1000	43.5	0.04350
139200160327	Papel toalla hoja simple interfoliado blanco x 200 hojas		uni	2	uni	200	3.7	0.03700
495700410158	Mascarilla descartable tipo n-95		uni	1	uni	25	0.83	0.03320
	Insumo No Fungible							
646300050041	Dispensador de acero inoxidable para jabón líquido		min	1	min	1,576,800	94.9	0.00006
208400040662	Dispensador de pvc para papel toalla		min	1	min	1,576,800	65.72	0.00004
	2º Actividad :Preparación del material							
	Insumo Fungible							

RAFAEL REYES GONGORA
Jefe de Cirugía de Tórax y Cardiovascular
C.M.P. 38851 R.N.E. 022082

MINISTERIO DE SALUD
INSTITUTO NACIONAL DE SALUD DEL NIÑO

DR. EDUARDO SILVA RIVERA
Pediatra Serv. Cirugía Hosp. CV. UPO
CMP 30285 RNE 16908

MINISTERIO DE SALUD
INSTITUTO NACIONAL DE SALUD DEL NIÑO

58360022 0010	Clorhexidina 2 g/100 ml sol 1 l		ml	1	ml	1000	43.5	0.04350
13920016 0327	Papel toalla hoja simple interfoliado blanco x 200 hojas		uni	4	uni	200	3.7	0.07400
49570025 0340	Esparadrapo hipoalergénico de tela 5 cm x 9.1 m aprox. x 5 cortes		cm	5	metro	4500	56.00	0.06222
49570017 0112	Campo descartable de papel no esteril 45 cm x 45 cm		uni	1	uni	1	0.14	0.14000
13300041 0083	Desinfectante para superficies altas x 750 ml		ml	1	ml	750	96	0.12800
	Insumo No Fungible							
64630005 0041	Dispensador de acero inoxidable para jabón líquido		min	1	min	1,576,800	94.9	0.00006
20840004 0662	Dispensador de pvc para papel toalla		min	1	min	1,576,800	65.72	0.00004

MINISTERIO DE SALUD
INSTITUTO NACIONAL DE SALUD DEL NIÑO
RAFAEL REYES GONGORA
Jefe de Cirugía de Tórax y Cardiovascular
C.M.P. 28851 R.N.E. 022082

MINISTERIO DE SALUD
INSTITUTO NACIONAL DE SALUD DEL NIÑO
DR. EDUARDO SILVA RIVERA
Pediatra Serv. Cirug. Tórax - CV - UPO
CMP 30285 RNE 16908

	3° Actividad: Ejecución del procedimiento							
	Insumo Fungible							
49570025 0340	Esparadrapo hipoalergénico de tela 5 cm x 9.1 m aprox. x 5 cortes		m	1	metro	4500	56.00	0.01244
58360022 0010	Clorhexidina 2 g/100 ml sol 1 l		ml-	1	ml	-1000	43.5	0.04350
13920016 0327	Papel toalla hoja simple interfoliado blanco x 200 hojas		uni	2	uni	200	3.7	0.03700
49550001 0472	Gorro descartable de enfermera		uni	3	uni	1	0.1	0.30000
58010021 0010	Lidocaína clorhidrato 2 g/100 g gel 10 g		g	1	g	10	1.68	0.16800
	Insumo No Fungible							
51200028 1244-	Lentes protectores de policarbonato		min	12	min	259,200	10	0.00046
64630005 0041	Dispensador de acero inoxidable para jabón líquido		min	1	min	1,576,800	94.9	0.00006

MINISTERIO DE SALUD
INSTITUTO NACIONAL DE SALUD DEL NIÑO
RAFAEL REYES GONGORA
Jefe de Cirugía de Tórax y Cardiovascular
C.M.P. 38851 R.N.E. 022082

MINISTERIO DE SALUD
INSTITUTO NACIONAL DE SALUD DEL NIÑO
DR. EDUARDO SILVA RIVERA
Pediatra Serv. Cirug. Tórax - CV - UPO
CMP 30285 RNE 16908

20840004 0662	Dispensador de pvc para papel toalla		min	1	min	1,576,800	65.72	0.00004
49570143 0064	Bolsa perfusora x 500 ml		min	15	min	86,400	85.00	0.01476
	4° Actividad: Anotación en historia clínica, Kardex y notas de enfermería							
	Insumo Fungible							
47510001 5842	Formato kardex de Enfermería fm - 47		uni	1	uni	1	0.02	0.02000
47510001 5570	Formato notas de Enfermeria f - 57		uni	1	uni	1	0.02	0.02000
	Insumo No Fungible							
71600001 0208	Bolígrafo (lapicero) de tinta seca punta fina color azul		min	2	min	43200	0.25	0.00001
	5° Actividad: Retiro de equipo biomédico y material utilizado							

MINISTERIO DE SALUD
INSTITUTO NACIONAL DE SALUD DEL NIÑO
RAFAEL REYES GONGORA
Jefe de Cirugía de Tórax y Cardiovascular
C.M.P. 38851 R.N.E. 022082

MINISTERIO DE SALUD
INSTITUTO NACIONAL DE SALUD DEL NIÑO
DR. EDUARDO SILVA RIVERA
Pediatra Serv. Cirug. Tórax - CV - UPO
CMP 30285 RNE 16908

	Insumo Fungible							
13300041 0083	Desinfectante para superficies altas x 750 ml		ml	2	ml	750	96	0.25600
49570074 2812	Paño absorbente de tela no tejida 30 cm x 38 cm x 50 unidades desechable		ml	1	ml	50	28	0.56000
	Costos Estándar de Insumos Médicos de Procedimientos Médicos y Sanitarios							**1.99390**

	Medicamentos y Dispositivos Médicos				**Unidad de Medida**	**Cantidad**	**Precio Unitario**	**Total Costo Receta Médica**
49570027 0178	Gasa estéril 7.5 cm x 7.5 cm x 5 un				un	2	0.19	0.388
58510010 0011	Sodio cloruro 900 mg/100 ml (0.9 %) iny 1 l				un	1	1.97	1.97

DR. RAFAEL REYES GONGORA
Jefe de Cirugía de Tórax y Cardiovascular
C.M.P. 38851 R.N.E. 022082
MINISTERIO DE SALUD
INSTITUTO NACIONAL DE SALUD DEL NIÑO

DR. EDUARDO SILVA RIVERA
Pediatra Serv. Cirug. Torax. CV. UPO
CMP 30285 RNE 16908
MINISTERIO DE SALUD
INSTITUTO NACIONAL DE SALUD DEL NIÑO

495500011 377	Mandil descartable talla M				un	2	2.98	5.96
49570028 0047	Guantes quirúrgico estéril nº 7 1/2				un	1	0.61	0.61
49570028 0004	Guantes quirúrgico no estéril nº 7				un	1	0.59	0.59
49570035 0032	Jeringa descartable 5 ml con aguja 21 g x 1 1/2 in				un	1	0.15	0.15
49370014 0912	Transductor para presión invasiva (equipo completo)				un	1	100.50	100.5
49570035 0047	Jeringa descartable 1 ml con aguja 26 g x 3/8"				un	1	0.20	0.2
49570021 0009	Catéter endovenoso periférico nº 20 g x 1 1/4"				un	1	0.72	0.72
49570141 0115	Apósito transparente estéril 6 cm x 7 cm				un	1	1.14	1.14
49570143 0006	Bolsa de transferencia simple x 300 ml				un	1	6.50	6.5
	Costos Estándar de Medicamentos y Dispositivos Médicos de Procedimientos Médicos y Sanitarios							**118.728**

RAFAEL REYES GONGORA
Jefe de Cirugía de Tórax y Cardiovascular
C.M.P. 31881 R.N.E. 022082

MINISTERIO DE SALUD
INSTITUTO NACIONAL DE SALUD DEL NIÑO

MINISTERIO DE SALUD
INSTITUTO NACIONAL DE SALUD DEL NIÑO
DR. EDUARDO SILVA RIVERA
Pediatra Serv. Cirug. Tórax - CV - UPO
CMP 30285 RNE 16908

	Servicios Básicos			Gasto	F. Distribución	Producción		Costo Estándar de Servicios
							40,057	
	Servicio de energía eléctrica			1,271,791	0.001	1,558		0.039
	Servicio de agua			951,733	0.001	1,210		0.030
	Servicio de telefonía			102,151	0.001	130		0.003
	Servicio de gas natural			252,689	0.001	322		0.008
	Costos Estándar de Servicios de Procedimientos Médicos y Sanitarios							0.080
	Costo Directo							**48.206**
	Costo Indirecto							1.8000
	Servicios Generales							1.1
	Servicios Administrativos							0.7
	Costo Total Estándar de Procedimientos Médicos y Sanitarios							**50.01**

MINISTERIO DE SALUD
INSTITUTO NACIONAL DE SALUD DEL NIÑO
RAFAEL REYES GONGORA
Jefe de Cirugía de Tórax y Cardiovascular
C.M.P 38851 R.N.E 022082

MINISTERIO DE SALUD
INSTITUTO NACIONAL DE SALUD DEL NIÑO
DR. EDUARDO SILVA RIVERA
Pediatra Serv. Cirug. Tórax - CV - UPO
CMP 30285 RNE 16908


MINISTERIO DE SALUD
INSTITUTO NACIONAL DE SALUD DEL NIÑO
C. RAFAEL REYES GONGORA
Jefe de Cirugía de Tórax y Cardiovascular
C.M.P. 34851 R.N.E. 022082
MINISTERIO DE SALUD
INSTITUTO NACIONAL DE SALUD DEL NIÑO
DR. EDUARDO SILVA RIVERA
Pediatra - Cirug. Torax CV - UPO
RNE 16908
CMP 30285

ANEXO 8.3: FICHA DE NOTIFICACIÓN DE INCIDENTES Y EVENTOS ADVERSOS

ANEXO N° 3

FICHA DE NOTIFICACIÓN DE INCIDENTES Y EVENTOS ADVERSOS

N° DE FICHA		FECHA DE NOTIFICACIÓN	
SERVICIO / UNIDAD / AREA			

A. DATOS GENERALES DEL PACIENTE

N° DE HISTORIA CLINICA			
SEXO DEL PACIENTE		EDAD DEL PACIENTE	
DIAGNOSTICO PRINCIPAL			

B. DESCRIPCIÓN DEL EVENTOS

FECHA DEL EVENTO		HORA DEL EVENTO	

BREVE DESCRIPCIÓN DEL EVENTO Y ACCIONES INMEDIATAS

C. CARACTERÍSTICAS DEL EVENTO / INCIDENTE A NOTIFICAR (Marcar con una "X" según corresponda)

INCIDENTE [1] ☐ EVENTO ADVERSO [2] ☐ EVENTO CENTINELA [3] ☐

1) Es una circunstancia que PODRIA HABER CAUSADO DAÑO innecesario a un paciente

2. Daño involuntario al paciente por un acto de comisión u omisión*, no por la enfermedad o [illegible] de fondo del paciente

3) Evento Centinela: Es un Evento Adverso que causó la muerte, lesión física/psicológica grave o [illegible] permanente o importante de una función

D. EJEMPLOS DE EVENTOS ADVERSOS

EVENTOS ADVERSOS GENERALES (Pueden suceder en cualquier servicio)
Caída del Paciente con Daño
Error en la Identificación del Paciente
Extravasación de la vía endovenosa
Error en la medicación (prescripción, dispensación y administración)
Flebitis asociada a catéter venoso periférico
Neumonía intrahospitalaria (IAAS)
Úlcera por presión
Fuga de Paciente
Eritema del Pañal

EVENTOS ADVERSOS QUIRURGICOS
Cirugía en el lugar equivocado
Lesión de un órgano durante intervención quirúrgica
Olvido de cuerpo extraño durante operación
Dehiscencia de Herida Operatoria
Hemorragia intra y/o post-operatoria

EVENTOS ADVERSOS ANESTESICOS
Hipotension arterial
Alteración del ritmo y actividad cardiaca
Cefalea post punción de duramadre
Muerte súbita de [illegible]
Laringoespasmo post-extubación

[illegible] N° 005 – IGSS/V [illegible] "Sistema de Registro y Notificación de Incidentes, Eventos Adversos y Eventos Centinela"

1821

Tomado de: Normativa institucional: RD-216-2017-INSN-DG

MINISTERIO DE SALUD
INSTITUTO NACIONAL DE SALUD DEL NIÑO

RAFAEL REYES GONGORA
Jefe de Cirugía de Tórax y Cardiovascular
C.M.P. 38851 R.N.E 022082

MINISTERIO DE SALUD
INSTITUTO NACIONAL DE SALUD DEL NIÑO
DR. EDUARDO SILVA RIVERA
Pediatra Serv. Cirug. Tórax - CV - UPO
CMP 30285 RNE 16908

ANEXO 8.4: PARTICIPANTES EN LA ELABORACIÓN DE LA GUÍA TÉCNICA: *PROCEDIMIENTO DE COLOCACION DE LINEA ARTERIAL*

Elaborado por:	**EDUARDO SILVA RIVERA** **VICTOR HUAMAN ROJAS** **ROCIO DAVALOS QUEVEDO**				
Firma y Sello:	** MINISTERIO DE SALUD INSTITUTO NACIONAL DE SALUD DEL NIÑO DR. EDUARDO SILVA RIVERA Pediatra Serv. Cirug. Tórax - CV - UPO CMP 30285 RNE 16908	MINISTERIO DE SALUD INSTITUTO NACIONAL DE SALUD DEL NIÑO VICTOR HUAMAN ROJAS Pediatra Serv. Cirug. Tórax - CV - UPO CMP 33082 RNE 25678	MINISTERIO DE SALUD INSTITUTO NACIONAL DE SALUD DEL NIÑO ROCIO DAVALOS QUEVEDO Pediatra Serv. Cirug. Tórax - CV - UPO CMP 34150 RNE 18073		
Fecha:		**Hora:**		**Lugar:**	

Revisado por:	**RAFAEL REYES GONGORA**				
Firma y Sello:	**		**		
Fecha:		**Hora:**		**Lugar:**	

	Jefe de Servicio	**Jefe de Departamento**		
Aprobado por:	**RAFAEL REYES GONGORA**	**DAVID AVENDAÑO ZANABRIA**		
Firma y Sello:	**	** MINISTERIO DE SALUD INSTITUTO NACIONAL DE SALUD DEL NIÑO DAVID ELMER AVENDAÑO ZANABRIA Jefe del Departamento de Investigación Docencia y Atención en Cirugía CMP: 029883 RNE: 016810 - 022617		
Fecha:		**Hora:**		**Lugar:**

***** Colocar Firma y Sello del personal participante.***

MINISTERIO DE SALUD
INSTITUTO NACIONAL DE SALUD DEL NIÑO
RAFAEL REYES GONGORA
Jefe de Cirugía de Tórax y Cardiovascular
C.M.P. 38851 R.N.E. 022082

MINISTERIO DE SALUD
INSTITUTO NACIONAL DE SALUD DEL NIÑO
DR. EDUARDO SILVA RIVERA
Pediatra Serv. Cirug. Tórax - CV - UPO
CMP 30285 RNE 16908

ANEXO 8.5: Declaración de conflicto de intereses

El/los elaborador(es), el/los revisor(es) y el/los Jefe(s) declaran no tener ningún conflicto de interés potencial con respecto a la investigación, autoría y/o publicación de la Guía Técnica: PROCEDIMIENTO DE COLOCACIÓN DE LINEA ARTERIAL

ELABORADO POR:

EDUARDO SILVA RIVERA

Firma y Sello:

Fecha, hora y lugar: .....

REVISADO POR:

Firma y Sello:

Fecha, hora y lugar: .....

APROBADO POR:

Jefe de Departamento: DAVID AVENDAÑO ZANABRIA
Jefe de Servicio: RAFAEL REYES GONGORA

Firmas y Sellos:

Fecha, hora y lugar: .....

MINISTERIO DE SALUD
INSTITUTO NACIONAL DE SALUD DEL NIÑO
RAFAEL REYES GONGORA
Jefe de Cirugía de Tórax y Cardiovascular
C.M.P. 38851 R.N.E. 022082

MINISTERIO DE SALUD
INSTITUTO NACIONAL DE SALUD DEL NIÑO
DR. EDUARDO SILVA RIVERA
Pediatra-Serv. Cirug. Tórax - CV - UPO
CMP 30285 RNE 16908

ANEXO 8.6: INSUMOS, EQUIPOS BIOMÉDICOS, MEDICAMENTOS, PERSONAL Y TIEMPOS UTILIZADOS:

Instrucción: *detallar de manera ordenada en el cuadro de denominación el/los equipos biomédicos, instrumental y mobiliario a utilizar, además de la cantidad y especificaciones de cada uno.*

N°	Denominación	Cantidad	Especificaciones
	• Monitor cardiaco • Cable de conector de presión invasiva • Equipo ecográfico • Bolsa perfusora a presión	01 05 01 01	multiparámetros compatible con monitor transductor tejidos blandos para línea arterial
	2) Instrumental: • Gafas protectoras • Equipo de sutura. • Férula de inmovilización mecánica. • Tijera recta	04 01 01 01	para cada integrante que procedimiento pediátrico pediátrico pediátrico
	3) Insumos Médicos: • Mandil estéril • Gorro • Mascarilla quirúrgica • Guantes quirúrgicos estériles N° 7.5/ 6.5 • Gasas estériles 7.5x7.5 • Protector cutáneo sachet • Toalla antiséptica con clorhexidina Gluconato 2% y alcohol isopropílico al 70% • Solución de clorhexidina al 2% • Apósito adhesivo 6 x 7cm y 10x12 cm con bordes reforzados • Catéter arterial, venoso 20,22,24 G • Jeringa de 1ml, 5ml y 10ml • Hoja de bisturí No 11 • Suturas: Seda o Nylon con aguja cortante 3/0 • Transductor de presión desechable. • Cinta adhesiva de tela	04 04 04 06 05 01 03 01 03 02 05 02 02 01 01	

MINISTERIO DE SALUD
INSTITUTO NACIONAL DE SALUD DEL NIÑO
RAFAEL REYES GONGORA
Jefe de Cirugía de Tórax y Cardiovascular
C.M.P. 38051 R.N.E. 022082

MINISTERIO DE SALUD
INSTITUTO NACIONAL DE SALUD DEL NIÑO
DR. EDUARDO SILVA RIVERA
Pediatra Serv. Cirug. Tórax - CVLUPO
CMP 30285 RNE 16908

Instrucción: *detallar de manera ordenada en el cuadro las características de los medicamentos con D.C.I. (Denominación Común Internacional), concentración, forma farmacéutica, presentación y dosis.*

N°	DCI	Concentración	Forma Farmacéutica	Presentación	Dosis
	Solución antiséptica (Clorhexidina 2%)	2%	FRASCO	1 LITRO	MEDIDA
	CLORURO DE SODIO	9%o	FRASCO	500 ML	500 ML
	Heparina.	5000 UI/ ml	FRASCO	25000 X 5ml	1000 UI/500 ml

Instrucción: *detallar de manera ordenada, los tiempos aproximados y el personal que interviene en cada paso durante el procedimiento.*

N°	Paso Del Procedimiento	Personal Que Interviene	Tiempo Aproximado(Min)
	1° Actividad: Preparación del paciente Lic. Enfermería	ENFERMERA TECNICO EN ENFERMERIA	5 5
	2° Actividad :Preparación del material Lic. Enfermería	ENFERMERA TECNICO EN ENFERMERIA	5 5
	3° Actividad: Ejecución del procedimiento Médico Principal Lic. Enfermería Tec. Enfermería	MÉDICO ENFERMERA TECNICO EN ENFERMERIA	28 28 28
	4° Actividad: Anotación en historia clínica: evolución y notas de	ENFERMERA TECNICO EN	5 5

MINISTERIO DE SALUD
INSTITUTO NACIONAL DE SALUD DEL NIÑO
RAFAEL REYES GONGORA
Jefe de Cirugía de Tórax y Cardiovascular
C.M.P. 38851 R.N.E. 022082

MINISTERIO DE SALUD
INSTITUTO NACIONAL DE SALUD DEL NIÑO
DR. EDUARDO SEVILLA VERA
Pediatra Serv. Cirug. Tórax - CV - UPO
CMP 30285 RNE 16908

	enfermería Lic. Enfermería	ENFERMERIA	
	5° Actividad: Retiro de equipo biomédico y material utilizado Tec.enfermería	TECNICO EN ENFERMERIA	17

MINISTERIO DE SALUD
INSTITUTO NACIONAL DE SALUD DEL NIÑO
RAFAEL REYES GONGORA
Jefe de Cirugia de Tórax y Cardiovascular
C.M.P. 38851 R.N.E. 022082

MINISTERIO DE SALUD
INSTITUTO NACIONAL DE SALUD DEL NIÑO
DR. EDUARDO SILVA RIVERA
Pediatra Serv. Cirug. Tórax - CV - UPO
CMP 30285 RNE 16908

FIGURAS

Figura 1. Sitio de punción de la arteria Radial

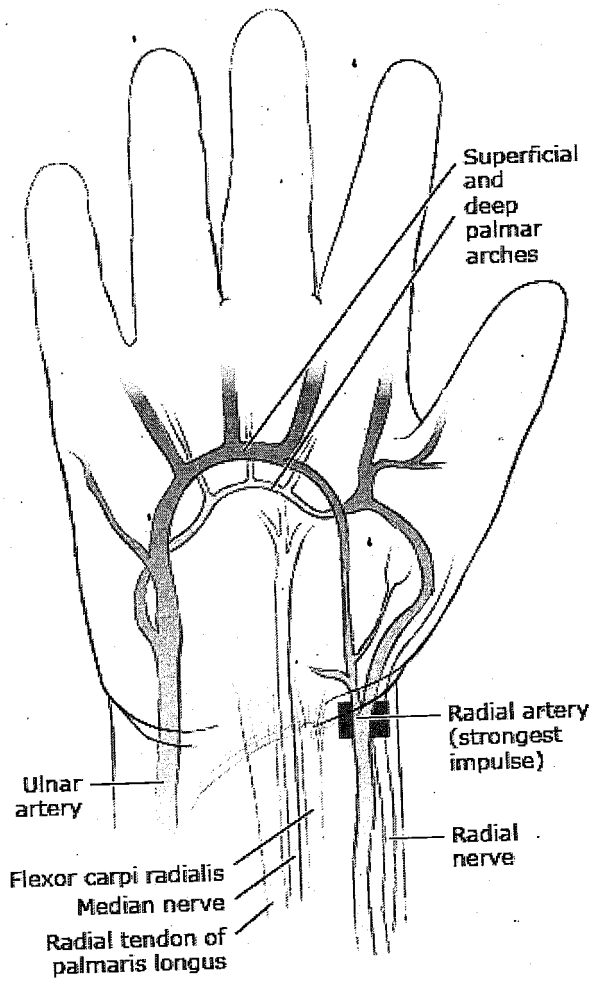

El pulso radial habitualmente muestra mayor amplitud en la localización mostrada

Reproduced with permission from: Torrey SB, Saladino RA. Arterial puncture and catheterization. In: Textbook of Pediatric Emergency Procedures, 2nd edition, King C, Henretig FM (Eds), Lippincott Williams & Wilkins, Philadelphia 2008. Copyright © 2008 Lippincott Williams & Wilkins. www.lww.com.

Graphic 77612 Version 6.0

MINISTERIO DE SALUD
INSTITUTO NACIONAL DE SALUD DEL NIÑO

L. RAFAEL REYES GONGORA
Jefe de Cirugía de Tórax y Cardiovascular
C.M.P. 38851 R.N.E. 022082

MINISTERIO DE SALUD
INSTITUTO NACIONAL DE SALUD DEL NIÑO
DR. EDUARDO SILVA RIVERA
Pediatra Cirug. Tórax - CV - UPO
CMP 30285 RNE 16908

Figura 2. Prueba de Allen Modificada

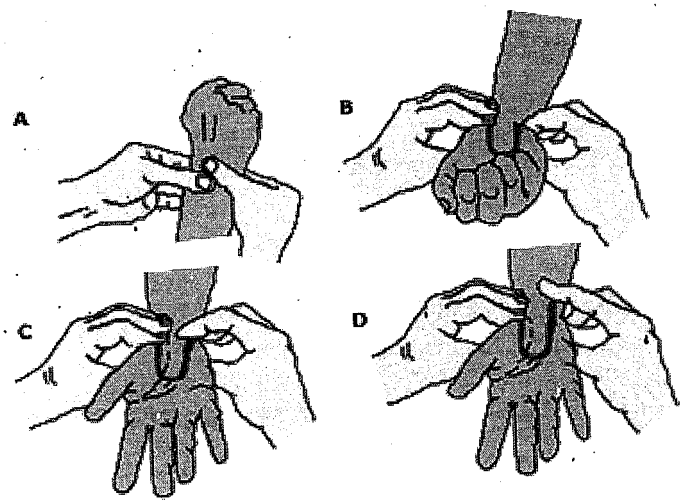

La mano del paciente inicialmente se mantiene alta mientras se aprieta el puño y se comprimen las arterias radial y cubital (A); esto permite que la sangre se drene de la mano. Luego se baja la mano (B) y se abre el puño (C). Después de liberar la presión sobre la arteria cubital (D), el color debe volver a la mano en seis segundos, lo que indica una arteria cubital permeable y un arco palmar superficial intacto.

Redrawn from American Heart Association. Textbook of Advanced Cardiac Life Support, 1994.
Graphic 70306 Versión 1.0

MINISTERIO DE SALUD
INSTITUTO NACIONAL DE SALUD DEL NIÑO
RAFAEL REYES GONGORA
Jefe de Cirugía de Tórax y Cardiovascular
C.M.P. 38851 R.N.E. 022082

MINISTERIO DE SALUD
INSTITUTO NACIONAL DE SALUD DEL NIÑO
DR. EDUARDO SILVA RIVERA
Pediatra Serv. Cirug. Tórax - CV - UPO
CMP 30285 RNE 16908

Figura 3. Prueba de Allen

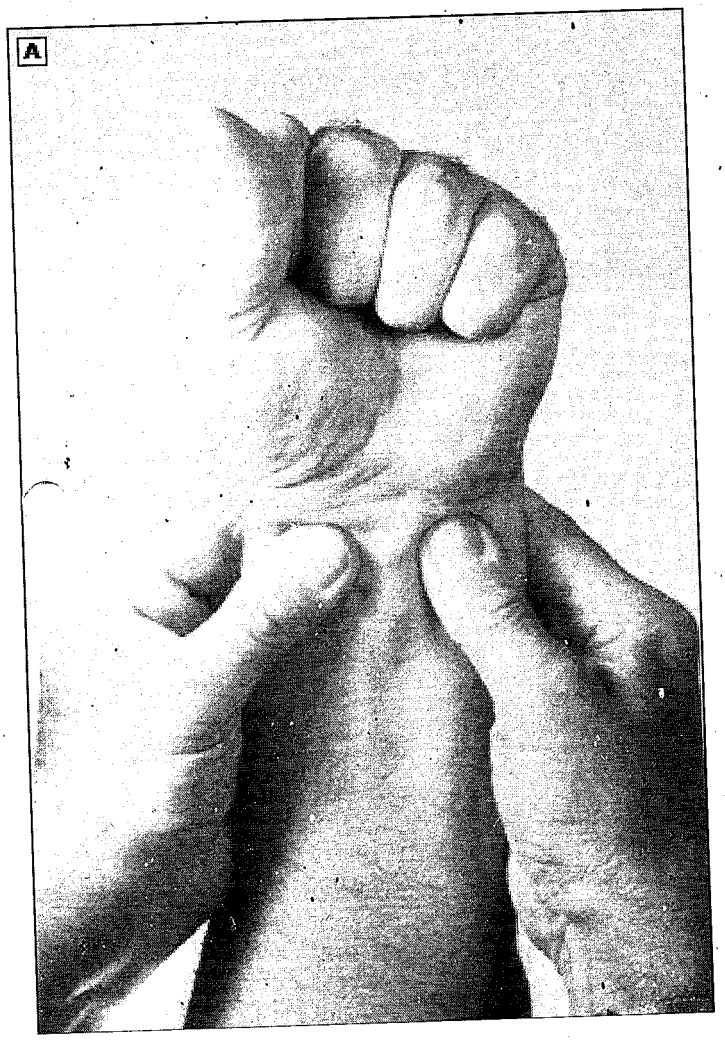

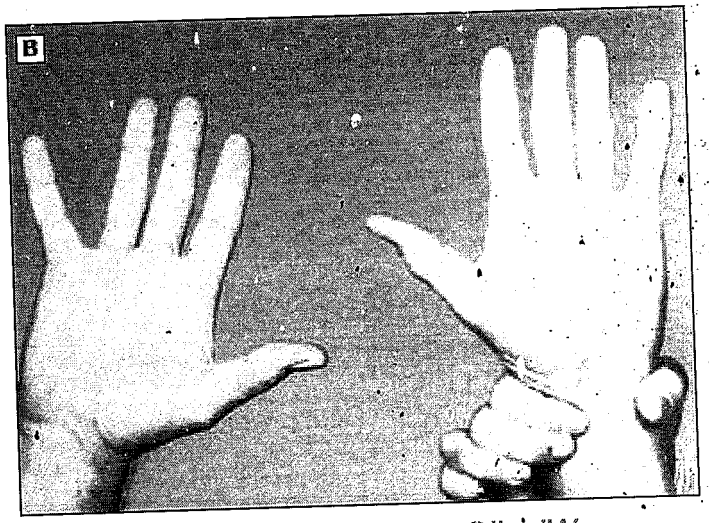

Reproduced with permission from: Olin JW, Lie JT, Thromboagiitis (Buerger's disease). In: Current management of hypertensive and vascular disease, Cookie JP, Frohlich ED, (Eds), Mosby-Year Book, St Louis 1992. p.265. Copyright © Elsevier Science. Graphic 79685 Version 5.0

Figura 4. Sitio de punción de la arteria tibial posterior

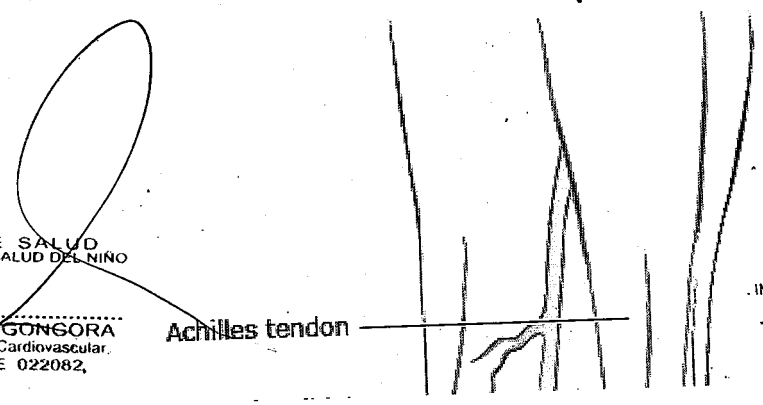

MINISTERIO DE SALUD
INSTITUTO NACIONAL DE SALUD DEL NIÑO

RAFAEL REYES GONGORA
Jefe de Cirugía de Tórax y Cardiovascular
C.M.P. 38851 R.N.E. 022082

MINISTERIO DE SALUD
INSTITUTO NACIONAL DE SALUD DEL NIÑO

DR. EDUARDO SILVA RIVERA
Pediatra Serv. Cirug. Tórax - CV - UPO
CMP 30285 RNE 16908

Reproduced with permission from: Torrey SB, Saladino RA. Arterial puncture and catheterization. In: Textbook of Pediatric Emergency Procedures, 2nd edition, King C, Henretig FM (Eds), Lippincott Williams & Wilkins, Philadelphia 2008. Copyright © 2008 Lippincott Williams & Wilkins. www.lww.com.
Graphic 66126 Version 6.0

Figura 5. Sitio de punción arterial Dorsalis pedis

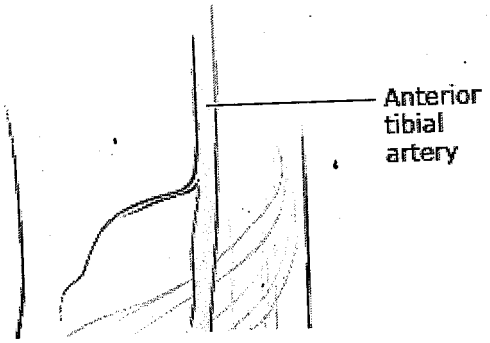

MINISTERIO DE SALUD
INSTITUTO NACIONAL DE SALUD DEL NIÑO
RAFAEL REYES GONGORA
Jefe de Cirugia de Torax y Cardiovascular
C.M.P. 38851 R.N.E. 022082

MINISTERIO DE SALUD
INSTITUTO NACIONAL DE SALUD DEL NIÑO
DR. EDUARDO SILVA RIVERA
Pediatra Serv. Cirug. Torax - CV - UPO
CMP 30285 RNE 16908

Se muestra el sitio para la punción arterial de la arteria dorsal del pie.
Reproduced with permission from: Torrey SB, Saladino RA. Arterial puncture and catheterization. In: Textbook of Pediatric Emergency Procedures, 2nd edition, King C, Henretig FM (Eds), Lippincott Williams & Wilkins, Philadelphia 2008. Copyright © 2008 Lippincott Williams & Wilkins. www.lww.com.
Graphic 74882 Version 6.0

Figura 6. Posicionamiento y anatomía pertinente para la punción o canulación de la arteria femoral

MINISTERIO DE SALUD
INSTITUTO NACIONAL DE SALUD DEL NIÑO
DR. RAFAEL REYES GONGORA
Jefe de Cirugía de Tórax y Cardiovascular
C.M.P. 36851 R.N.E. 022082

MINISTERIO DE SALUD
INSTITUTO NACIONAL DE SALUD DEL NIÑO
DR. EDUARDO SILVA RIVERA
Pediatra Serv. Cirug. Tórax - CV - UPO
CMP 30285 RNE 16908

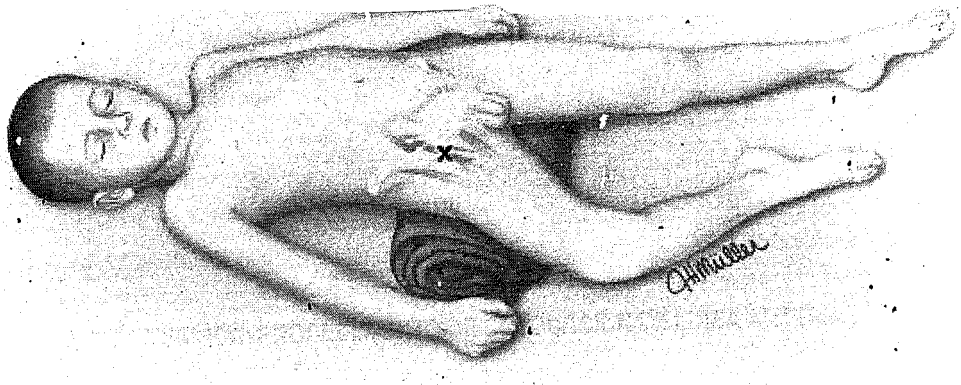

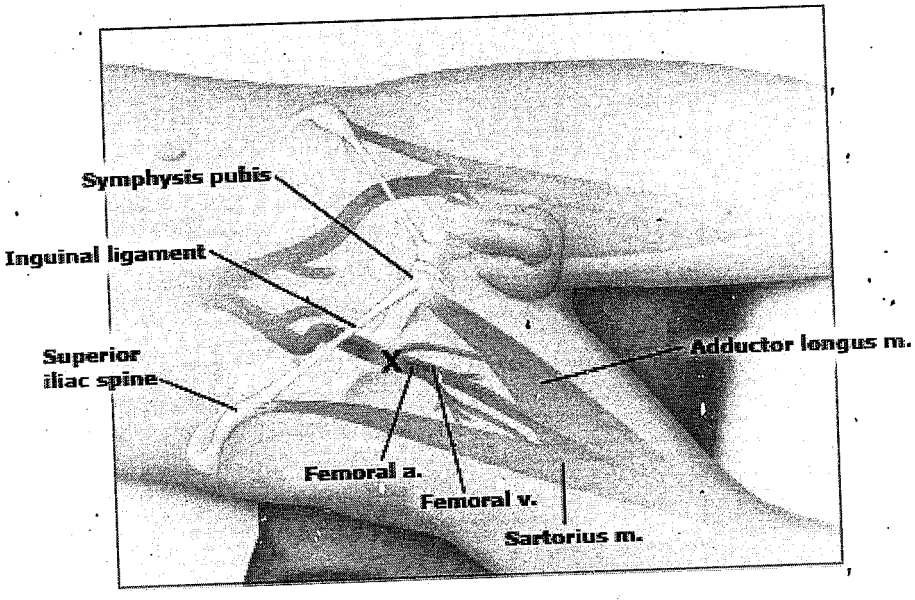

El paciente debe colocarse con una toalla enrollada debajo de las nalgas con la pierna rotada externamente a la altura de la cadera y flexionada a la altura de la rodilla, como se muestra. La arteria femoral se palpa aproximadamente a mitad de camino entre la sínfisis del pubis y la espina ilíaca superior y se punza 2 cm por debajo del ligamento inguinal.
Graphic 57455 Version 1.0

Figura 7. Tamaños de aguja y catéter arterial por sitio y peso corporal

MINISTERIO DE SALUD
INSTITUTO NACIONAL DE SALUD DEL NIÑO

Dr. RAFAEL REYES GONGORA
Jefe de Cirugía de Tórax y Cardiovascular
C.M.P. 38851 R.N.E. 022085

MINISTERIO DE SALUD
INSTITUTO NACIONAL DE SALUD DEL NIÑO
DR. EDUARDO SILVA RIVERA
Pediatra Serv. Cirug. Tórax - CV - UPO
CMP 30285 RNE 16908

Artery	<10 kg		10-40 kg		>40 kg	
	Needle/catheter size*	French size	Needle/catheter size*	French size	Needle/catheter size*	French size
Radial, posterior tibial, dorsalis pedis, or brachial	25 or 23 / 24 or 22		23 / 22		23 or 21 / 22 or 20	
Femoral or axillary	23 / 20 or 18	3.0-4.0	23 or 21 / 18 or 16	4.0-5.0	21 / 18, 16, or 14	5.0-6.0
Umbilical		3.5-5.0				

* Needle and catheter sizes refer to gauge.

Adapted from: Torrey SB, Saladino RA. Arterial puncture and catheterization. In: Textbook of Pediatric Emergency Procedures, 2nd edition, King C, Henretig FM. (Eds), Lippincott Williams & Wilkins, Philadelphia 2008. p.715.

Graphic 74881 Version 3.0

MINISTERIO DE SALUD
INSTITUTO NACIONAL DE SALUD DEL NIÑO

RAFAEL REYES GONGORA
Jefe de Cirugía de Tórax y Cardiovascular
C.M.P. 38851 R.N.E. 022082

MINISTERIO DE SALUD
INSTITUTO NACIONAL DE SALUD DEL NIÑO

DR. EDUARDO SILVA RIVERA
Pediatra Serv. Cirug. Tórax - CV - UPO
CMP 30285 RNE 16908

Figura 8. Posición para la punción de la arteria radial

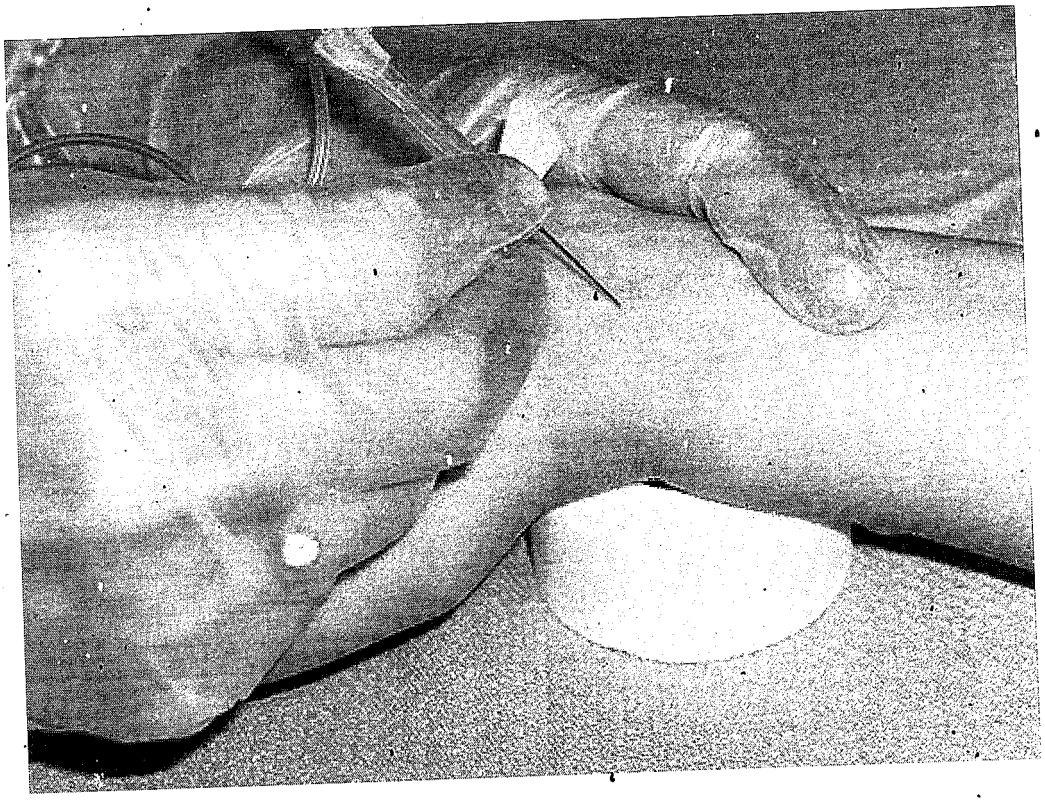

La muñeca se extiende como se muestra para acercar la arteria radial a la superficie.

Reproduced with permission from: Torrey SB, Saladino RA. Arterial puncture and catheterization. In: Textbook of Pediatric Emergency Procedures, 2nd edition, King C, Henretig FM (Eds), Lippincott Williams & Wilkins, Philadelphia 2008. Copyright © 2008 Lippincott Williams & Wilkins. www.lww.com.

Graphic 64776 Version 6.0

7

MINISTERIO DE SALUD
INSTITUTO NACIONAL DE SALUD DEL NIÑO

DR. RAFAEL REYES GONGORA
Jefe de Cirugía de Tórax y Cardiovascular
C.M.P. 38851 R.N.E. 022082

MINISTERIO DE SALUD
INSTITUTO NACIONAL DE SALUD DEL NIÑO

DR. EDUARDO SILVA RIVERA
Pediatra Serv. Cirug. Torax - CV - UPO
CMP 30285 RNE 16908

Figura 9. Anatomía de la arteria tibial posterior

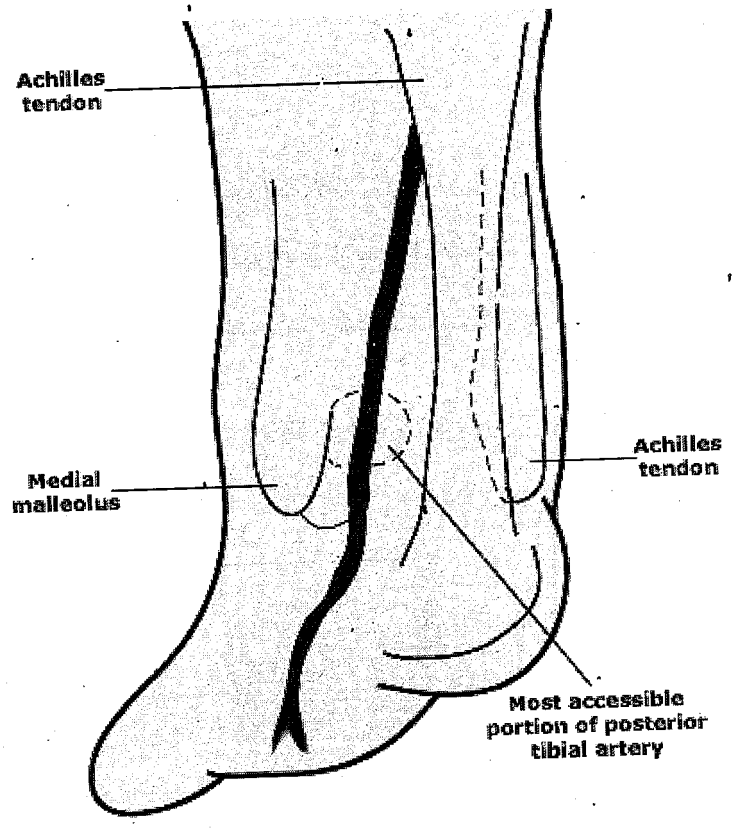

La porción más accesible de la arteria tibial posterior se encuentra justo por detrás del maléolo medial.

Adapted from: King, C, Henretig, FM. Pocket Atlas of Pediatric Emergency Procedures, Lippincott Williams and Wilkins, Philadelphia 2000. p.214.

Graphic 78072 Version 1.0

MINISTERIO DE SALUD
INSTITUTO NACIONAL DE SALUD DEL NIÑO
RAFAEL REYES GONGORA
Jefe de Cirugía de Tórax y Cardiovascular
C.M.P. 38851 R.N.E. 022082

MINISTERIO DE SALUD
INSTITUTO NACIONAL DE SALUD DEL NIÑO
DR. EDUARDO SILVA RIVERA
Pediatra Serv. Cirug. Tórax - CV - UPO
CMP 30285 RNE 16908

Figura 10. Estructuras de la axila

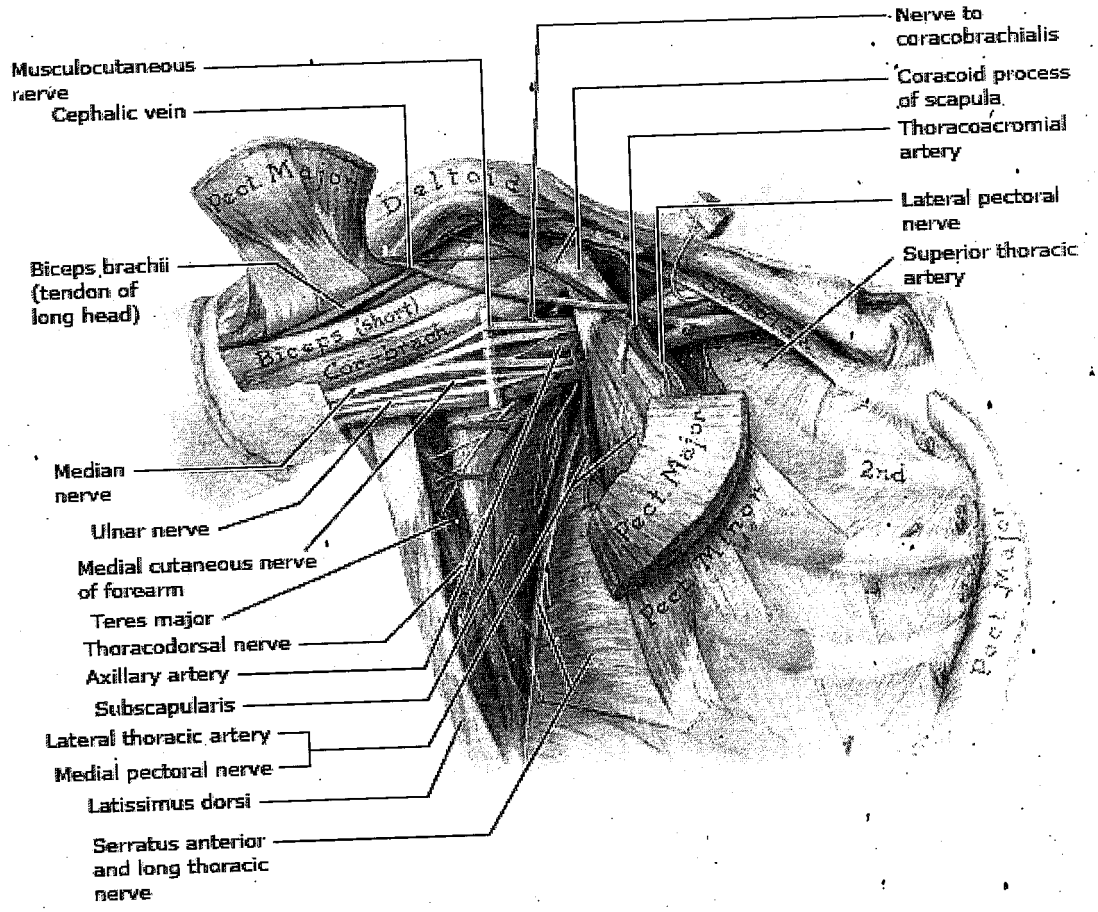

Estructuras de la axila. Se ha eliminado la mayor parte de la pared anterior de la axila y la almohadilla de grasa axilar, revelando las paredes medial y posterior de la axila y el contenido neurovascular. De las estructuras que forman la pared anterior, solo quedan porciones del pectoral mayor (extremos de unión, una parte central sobre el pectoral menor y un cubo de músculo reflejado por encima de la clavícula) y el pectoral menor. Se ha eliminado toda la fascia clavipectoral, así como la vaina axilar que rodea el haz neurovascular. Observe la arteria axilar que emerge del canal cervicoaxilar por debajo de la clavícula y el músculo subclavio y luego pasa un dedo por debajo de la apófisis coracoides de la escápula. A medida que la arteria axilar pasa a través de la axila, está rodeada por el plexo nervioso braquial. Los principales nervios que surgen de los cordones lateral y medial (divisiones anteriores) del plexo se han elevado con un aplicador.

MINISTERIO DE SALUD
INSTITUTO NACIONAL DE SALUD DEL NIÑO
RAFAEL REYES GONGORA
Jefe de Cirugía de Tórax y Cardiovascular
C.M.P. 38861 R.N.E. 022082

MINISTERIO DE SALUD
INSTITUTO NACIONAL DE SALUD DEL NIÑO
DR. EDUARDO SILVA RIVERA
Pediatra Serv. Cirug. Tórax - CV
CMP 30285 RNE 16886

Reproduced with permission from: Moore KL, Dalley AF. Clinical Oriented Anatomy, Fourth Ed. Baltimore, Lippincott Williams & Wilkins 1999. Copyright © 1999 Lippincott Williams & Wilkins.
Graphic 69782 Version 2.0

Figura 11. Suturas no absorbibles

Suture material	Knot security	Wound tensile strength	Tissue reactivity	Workability	Anatomic site
Nylon (Ethilon)	Good	Good	Minimal	Good	Skin closure anywhere
Polybutester (Novafil)	Good	Good	Minimal	Good	Skin closure anywhere
Polypropylene (Prolene)	Least	Best	Least	Fair	Skin closure anywhere. Blue dyed suture useful in dark-skinned individuals.
Silk	Best	Least	Most	Best	Rarely used

Adapted with permission from: Hollander JE, Singer AJ. Laceration management. Ann Emerg Med 1999; 34:356. Copyright © 1999 The American College of Emergency Physicians.
Graphic 63622 Version 4.0

MINISTERIO DE SALUD
INSTITUTO NACIONAL DE SALUD DEL NIÑO
RAFAEL REYES GONGORA
Jefe de Cirugía de Tórax y Cardiovascular
C.M.P. 08691 R.N.E. 022082

MINISTERIO DE SALUD
INSTITUTO NACIONAL DE SALUD DEL NIÑO
DR. EDUARDO SILVA RIVERA
Pediatra Serv. Cirug. Tórax - CV - UPO
CMP 30285 RNE 16908

Figura 12. Técnicas de cateterismo o canulación de la arteria radial

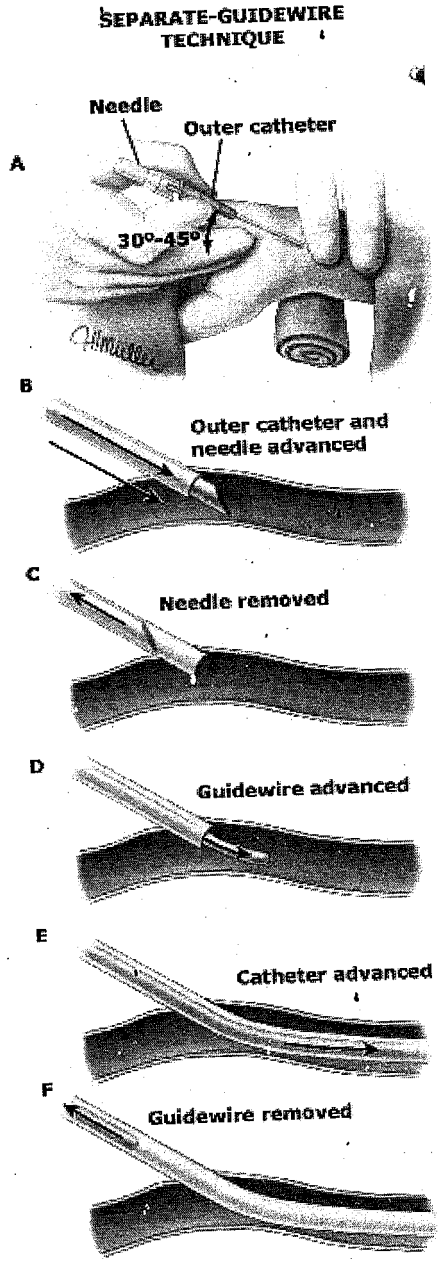

Figura 12 A. Abordaje con guía Separada*La mano no dominante palpa la arteria mientras que la mano dominante manipula el catéter, que se inserta y avanza lentamente hasta que se observa un retorno pulsátil de la sangre. El catéter avanza ligeramente, asegurándose de que el catéter externo también haya entrado en la luz. Se debe tener cuidado para evitar perforar la pared posterior del vaso al hacer

MINISTERIO DE SALUD
INSTITUTO NACIONAL DE SALUD DEL NIÑO
RAFAEL REYES GONGORA
Jefe de Cirugia de Tórax y Cardiovascular
C.M.P. 38851 R.N.E. 022082

MINISTERIO DE SALUD
INSTITUTO NACIONAL DE SALUD DEL NIÑO
DR. EDUARDO SILVA RIVERA
Pediatra Serv. Cirug. Tórax - CV - UPO
CMP 30285 RNE 16908

avanzar el catéter. Luego, la mano no dominante estabiliza el catéter mientras que la mano dominante retira la aguja del catéter intravascular. Si se observa retorno de sangre pulsátil después de retirar la aguja, se hace avanzar la guía hasta que su punta sobrepase el extremo distal del catéter. Finalmente, el catéter se avanza en la arteria sobre el cable guía y se retira el cable guía.

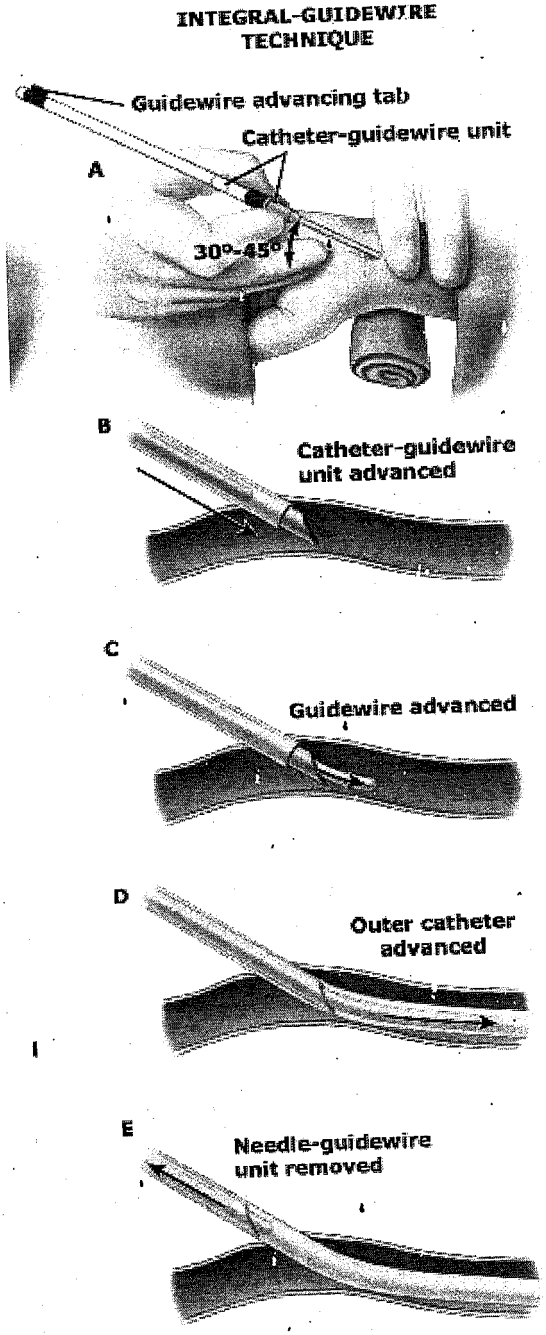

Figura 12B. Abordaje de guía integral*La guía de este dispositivo especializado está integrada con la aguja y el catéter. La mano no dominante palpa la arteria,

MINISTERIO DE SALUD
INSTITUTO NACIONAL DE SALUD DEL NIÑO
RAFAEL REYES GONGORA
Jefe de Cirugía de Tórax y Cardiovascular
C.M.P. 38851 R.N.E. 022082

MINISTERIO DE SALUD
INSTITUTO NACIONAL DE SALUD DEL NIÑO
DR. EDUARDO SILVA RIVERA
Pediatra Serv. Cirug. Tórax - CV - UPO
CMP 30285 RNE 16908

mientras que la mano dominante manipula el conjunto aguja-guía-catéter, que se introduce y avanza lentamente hasta que se observa el retorno pulsátil de la sangre. Luego, la mano no dominante estabiliza la unidad de aguja-guía-catéter, mientras que la mano dominante avanza la lengüeta de la guía para empujar el alambre hacia adentro y a través de la aguja y el catéter. El catéter externo se hace avanzar sobre la aguja y el alambre hacia la arteria. Finalmente, se retira la unidad aguja-guía.*
Graphic 74903 Version 6.0

Figura 13. Catéter arterial con lavado continuo



El catéter se asegura con sutura y un vendaje transparente estéril y se conecta a un sistema que consiste en un tubo lavado, una llave de paso y una jeringa en una bomba configurada a baja velocidad que proporciona un lavado continuo del catéter.
Reproduced with permission from: Torrey SB, Saladino RA. Arterial puncture and catheterization. In: Textbook of Pediatric Emergency Procedures, 2nd edition, King C, Henretig FM (Eds), Lippincott Williams & Wilkins, Philadelphia 2008. Copyright © 2008 Lippincott Williams & Wilkins. www.lww.com.
Graphic 60408 Version 6.0

MINISTERIO DE SALUD
INSTITUTO NACIONAL DE SALUD DEL NIÑO
RAFAEL REYES GONGORA
Jefe de Cirugía de Tórax y Cardiovascular
C.M.P. 38851 R.N.E. 022082

MINISTERIO DE SALUD
INSTITUTO NACIONAL DE SALUD DEL NIÑO
DR. EDUARDO SILVA RIVERA
Pediatra Serv. Cirug. Tórax - CV - UPO
RNE 16908

Figura 14. El efecto de la temperatura en las mediciones de gases en sangre

Temperature		pH	PCO_2	PO_2
°C	°F			
20	68	7.65	19	27
30	86	7.50	30	51
35	95	7.43	37	70
36	97	7.41	38	75
37	98	7.40	40	80
38	100	7.39	42	85
40	104	7.36	45	97

Adapted from: Shapiro, Peruzzi, Kozelowski-Templin: Clinical Application of Blood Gases, ed 5. St. Louis, Mosby-Year Book, 1994, p. 128.

MINISTERIO DE SALUD
INSTITUTO NACIONAL DE SALUD DEL NIÑO
DR. RAFAEL REYES GONGORA
Jefe de Cirugía de Tórax y Cardiovascular
C.M.P. 38851 R.N.E. 022082

MINISTERIO DE SALUD
INSTITUTO NACIONAL DE SALUD DEL N
DR. EDUARDO SILVA RIVERA
Pediatra-Serv. Cirug. Tórax - CV - UPO
CMP 30285 RNE 16908

IX. REFERENCIAS BIBLIOGRÁFICAS

1. Torrey SB, Saladino RA. Arterial puncture and catheterization. In: Textbook of Pediatric Emergency Procedures, 2nd edition, King C, Henretig FM (Eds), Lippincott, Williams & Wilkins, Philadelphia 2008. p.715.
2. Brzezinski M, Luisetti T, London MJ. Radial artery cannulation: a comprehensive review of recent anatomic and physiologic investigations. Anesth Analg 2009; 109:1763.
3. Vallejo de la Hoz G, Reglero García L, Fernández Aedo I, et al. Alternatives to subcutaneous injection of amino-amide or amino-ester anesthetics before arterial puncture for blood gas analysis: a systematic review. Emergencias 2019; 31:115.
4. Patout M, Lamia B, Lhuillier E, et al. A Randomized Controlled Trial on the Effect of Needle Gauge on the Pain and Anxiety Experienced during Radial Arterial Puncture. PLoS One 2015; 10:e0139432.
5. Brotschi B, Hug MI, Latal B, et al. Incidence and predictors of indwelling arterial catheter-related thrombosis in children. J Thromb Haemost 2011; 9:1157.
6. Schindler E, Kowald B, Suess H, et al. Catheterization of the radial or brachial artery in neonates and infants. Paediatr Anaesth 2005; 15:677.
7. King C, Henretig FM. Pocket Atlas of Pediatric Emergency Procedures, Lippincott Williams & Wilkins, Philadelphia 2000.
8. Aouad-Maroun M, Raphael CK, Sayyid SK, et al. Ultrasound-guided arterial cannulation for paediatrics. Cochrane Database Syst Rev 2016; 9:CD011364.
9. Quan Z, Zhang L, Zhou C, et al. Acoustic Shadowing Facilitates Ultrasound-guided Radial Artery Cannulation in Young Children. Anesthesiology 2019; 131:1018.
10. Kantor DB, Su E, Milliren CE, Conlon TW. Ultrasound Guidance and Other Determinants of Successful Peripheral Artery Catheterization in Critically Ill Children. Pediatr Crit Care Med 2016; 17:1124.
11. Takeshita J, Tachibana K, Nakayama Y, et al. Ultrasound-guided dynamic needle tip positioning versus conventional palpation approach for catheterisation of posterior tibial or dorsalis pedis artery in infants and small children. Br J Anaesth 2021; 126:e140.
12. Bhattacharjee S, Maitra S, Baidya DK. Comparison between ultrasound guided technique and digital palpation technique for radial artery cannulation in adult patients: An updated meta-analysis of randomized controlled trials. J Clin Anesth 2018; 47:54.
13. Jang YE, Cho SA, Ji SH, et al. Smart Glasses for Radial Arterial Catheterization in Pediatric Patients: A Randomized Clinical Trial. Anesthesiology 2021; 135:612.
14. Yildirim V, Ozal E, Cosar A, et al. Direct versus guidewire-assisted pediatric radial artery cannulation technique. J Cardiothorac Vasc Anesth 2006; 20:48.
15. Tegtmeyer K, Brady G, Lai S, et al. Placement of an arterial line. http://content.nejm.org/cgi/video/354/15/e13 (Accessed on April 17, 2007).
16. Barker WJ. Clinical Procedures in Emergency Medicine, 3rd, Roberts (Ed), WB Saunders, Philadelphia 1998.

MINISTERIO DE SALUD
INSTITUTO NACIONAL DE SALUD DEL NIÑO
RAFAEL REYES GONGORA
Jefe de Cirugía de Tórax y Cardiovascular
C.M.P. 38851 R.N.E. 022082

MINISTERIO DE SALUD
INSTITUTO NACIONAL DE SALUD DEL NIÑO
DR. EDUARDO SILVA RIVERA
Pediatra-Serv. Cirug. Tórax - CV - UPO
CMP 30285 RNE 16908

17. Miyasaka K, Edmonds JF, Conn AW. Complications of radial artery lines in the paediatric patient. Can Anaesth Soc J 1976; 23:9.
18. Macnicol MF, Anagnostopoulos J. Arrest of the growth plate after arterial cannulation in infancy. J Bone Joint Surg Br 2000; 82:172.
19. Dumond AA, da Cruz E, Almodovar MC, Friesen RH. Femoral artery catheterization in neonates and infants. Pediatr Crit Care Med 2012; 13:39.
20. Wong AF, McCulloch LM, Sola A. Treatment of peripheral tissue ischemia with topical nitroglycerin ointment in neonates. J Pediatr 1992; 121:980.
21. Vasquez P, Burd A, Mehta R, et al. Resolution of peripheral artery catheter-induced ischemic injury following prolonged treatment with topical nitroglycerin ointment in a newborn: a case report. J Perinatol 2003; 23:348.
22. Baserga MC, Puri A, Sola A. The use of topical nitroglycerin ointment to treat peripheral tissue ischemia secondary to arterial line complications in neonates. J Perinatol 2002; 22:416.
23. Venkataraman ST, Thompson AE, Orr RA. Femoral vascular catheterization in critically ill infants and children. Clin Pediatr (Phila) 1997; 36:311.
24. King MA, Garrison MM, Vavilala MS, et al. Complications associated with arterial catheterization in children. Pediatr Crit Care Med 2008; 9:367.
25. Sheridan, RL, Weber, JM, Tompkins, RG. Burns 1994; 20:451.
26. Mourot JM, Oliveira HM, Woodson LC, et al. Complications of femoral artery catheterization in pediatric burn patients. J Burn Care Res 2009; 30:432.
27. Borrego R, López-Herce J, Mencía S, et al. Severe ischemia of the lower limb and of the intestine associated with systemic vasoconstrictor therapy and femoral arterial catheterization. Pediatr Crit Care Med 2006; 7:267.
28. Randolph AG, Cook DJ, Gonzales CA, Andrew M. Benefit of heparin in peripheral venous and arterial catheters: systematic review and meta-analysis of randomised controlled trials. BMJ 1998; 316:969.
29. Page C, Retter A, Wyncoll D. Blood conservation devices in critical care: a narrative review. Ann Intensive Care 2013; 3:14.
30. Haller M, Kilger E, Briegel J, et al. Continuous intra-arterial blood gas and pH monitoring in critically ill patients with severe respiratory failure: a prospective, criterion standard study. Crit Care Med 1994; 22:580.
31. Weiss IK, Fink S, Harrison R, et al. Clinical use of continuous arterial blood gas monitoring in the pediatric intensive care unit. Pediatrics 1999; 103:440.
32. Coule LW, Truemper EJ, Steinhart CM, Lutin WA. Accuracy and utility of a continuous intra-arterial blood gas monitoring system in pediatric patients. Crit Care Med 2001; 29:420.
33. Hatherill M, Tibby SM, Durward A, et al. Continuous intra-arterial blood-gas monitoring in infants and children with cyanotic heart disease. Br J Anaesth 1997; 79:665.
34. Shapiro BA, Mahutte CK, Cane RD, Gilmour IJ. Clinical performance of a blood gas monitor: a prospective, multicenter trial. Crit Care Med 1993; 21:487.

MINISTERIO DE SALUD
INSTITUTO NACIONAL DE SALUD DEL NIÑO
RAFAEL REYES GONGORA
Jefe de Cirugía de Tórax y Cardiovascular
C.M.P. 48851 R.N.E. 022082

MINISTERIO DE SALUD
INSTITUTO NACIONAL DE SALUD DEL NIÑO
DR. EDUARDO SILVA RIVERA
Pediatra Serv. Cirug. Tórax - CV - UPO
CMP 30285 RNE 16908