MINISTERIO DE SALUD
INSTITUTO NACIONAL DE OFTALMOLOGIA
"Dr. Francisco Contreras Campos"

REPUBLICA DEL PERU

N° 224-2023-INO-D

Resolución Directoral

Lima, ...19.. de..Diciembre..... del 2023

VISTOS:

El Informe N° 041-2023-OGC/INO, Nota Informativa Nº 301-2023-DAEE-DEAEO/INO, Informe N° 003-2023, y;

CONSIDERANDO:

Que, los artículos I y II del Título Preliminar de la Ley Nº 26842, Ley General de Salud, establece que, la salud es condición indispensable del Desarrollo humano y medio fundamental para alcanzar el bienestar individual y colectivo, asimismo, la protección de la salud es de interés público. Además, el articulo VI del acotado precepto normativo, precisa que es responsabilidad del Estado promover las condiciones que garanticen una adecuada cobertura de prestaciones de salud a la población, en términos socialmente aceptables de seguridad, oportunidad y calidez;

Que, mediante Resolución Ministerial Nº 388-2022/MINSA, el Ministerio de Salud designó temporalmente al señor FELIX ANTONIO TORRES COTRINA, en el puesto de Director de Instituto Especializado (CAP-P Nº 001), de la Dirección General del Instituto Nacional de Oftalmología del Ministerio de Salud, en adición a sus funciones de Director Adjunto del citado Instituto;

Que, mediante Decreto Supremo Nº 008-2017-SA, modificado por el Decreto Supremo Nº 011-2017-SA, se aprobó el Reglamento de Organización y Funciones del Ministerio de Salud, estableciendo al Instituto Nacional de Oftalmología "*Dr. Francisco Contreras Campos*", como un órgano desconcentrado del Ministerio de Salud, dependiente de la Dirección General de Operaciones en Salud;

Que, el artículo 1° del Reglamento de Organización y Funciones del Instituto Nacional de Oftalmología aprobado, mediante Resolución Ministerial N° 447-2009/MINSA, modificado por la Resolución Ministerial N° 660-2010/MINSA, establece que el Instituto Nacional de Oftalmología es un órgano desconcentrado del Ministerio de Salud, responsable del desarrollo de la investigación científica e innovación de la metodología, tecnología y normas, para su difusión y aprendizaje por los profesionales y técnicos del Sector Salud, así como en la asistencia altamente especializada; tiene entre sus principales funciones innovar permanentemente las normas, métodos y técnicas, así como, mantener la eficacia, calidad y eficiencia en la prestación de servicios especializados de salud en el campo de la oftalmología;

Que, el artículo 23° del Reglamento descrito con anterioridad, señala que la Dirección Ejecutiva de Atención Especializada en Oftalmología es el órgano encargado de brindar la innovación, actualización, difusión y aplicación de los conocimientos, métodos y técnicas de la atención especializada en oftalmología y sus principales patologías; causas primordiales de los daños oftalmológicos y sus secuelas en nuestra población;

Que, el artículo 32º del mencionado Reglamento, señala que el Departamento de Emergencia, es la Unidad Orgánica encargada de atender los pacientes en situación de emergencia; asimismo, en el literal h) del artículo en mención se establece que el Departamento de Emergencia, propone y participa en la actualización y perfeccionamiento de las guías y protocolos de trabajo asistencial en el ámbito de su competencia;

Que, asimismo, el artículo 12 del citado Reglamento, establece que la Oficina de Gestión de la Calidad, es el órgano encargado de implementar el Sistema de Gestión de la Calidad en el INO, para la mejora continua de la calidad de los procesos asistenciales y administrativos de atención al paciente y, una de sus funciones es, literal d) Asesorar en la formulación de normas, guías de atención y procedimientos de atención al paciente;

Que, el numeral 72.2 del artículo 72 del Texto Único Ordenado de la Ley N° 27444, Ley del Procedimiento Administrativo General, aprobado mediante Decreto Supremo N° 004-2019-JUS, señala que cada entidad es componente para realizar las tareas materiales internas necesarias para el eficiente cumplimiento de su misión y objetivos;

Que, mediante Resolución Directoral N° 281-2022-INO-D de fecha 30 de diciembre de 2022, se aprobó el Plan Operativo Institucional (POI) Anual 2023 del Instituto Nacional de Oftalmología – INO *"Dr. Francisco Contreras Campos"*, en donde se establece como misión de la Institución "Mejorar la calidad de vida de la población desarrollando investigación e innovación tecnológica, docencia y atención oftalmológica de la patología de mayor complejidad, proponiendo normas a la autoridad nacional de salud"; y, entre sus funciones generales consigna, mantener eficacia, calidad y eficiencia en la prestación de servicios especializados en el campo de la Oftalmología;

Que, mediante Resolución Directoral N° 055-2023-INO-D de fecha 03 de abril del 2023, se aprueba la Directiva Administrativa N° 001-INO/OEPE-2023 "Directiva Administrativa para la Elaboración de Documentos Normativos en el Instituto Nacional de Oftalmología - INO *"Dr. Francisco Contreras Campos"*, cuyo objetivo es establecer disposiciones técnicas y operativas para la planificación, formulación, aprobación, difusión, implementación y evaluación de los Documentos Normativos en el Instituto Nacional de Oftalmología - INO *"Dr. Francisco Contreras Campos"*;

Que, en ese sentido, mediante Nota Informativa N° 028-2022-DAEE-DEAEO/INO y Nota Informativa N° 301-2023-DAEE-DEAEO/INO y en atención al Informe N° 003-2023 el Jefe del Departamento de Atención Especializada en Emergencia, remitió a la Dirección Ejecutiva de Atención Especializada en Oftalmología, la propuesta de Guía de Práctica Clínica para el Diagnóstico y extracción del Cuerpo Extraño Corneal;

Que, con el asentimiento correspondiente, la Dirección Ejecutiva de Atención Especializada en Oftalmología, según consta en la Hoja de envío de trámite general, remitió la referida propuesta a la Oficina de Gestión de la Calidad;

Que, mediante Informe N° 041-2023-OGC-INO la Oficina de Gestión de la Calidad informa a la Dirección General que el proyecto de Guía Técnica: Guía de Procedimiento Asistencial para la Extracción del Cuerpo Extraño Corneal en el Instituto Nacional de Oftalmología – INO "*Dr. Francisco Contreras Campos*" cumple con lo prescrito en la Directiva Administrativa N°001-INO/OEPE-202, Directiva Administrativa para la Elaboración de documentos normativos, recomendando continuar con el trámite de aprobación correspondiente;

Que, la mencionada Guía Técnica elaborada por los médicos del Departamento de Atención Especializada en Emergencia, tiene como objetivo establecer los criterios técnicos para el diagnóstico, tratamiento y control del cuerpo extraño corneal en el Instituto Nacional de Oftalmología – INO "*Dr. Francisco Contreras Campos*";

Que, estando a lo expuesto, conforme a lo señalado en la Resolución Ministerial N° 826- 2021/MINSA, y conforme a la revisión realizada por la Oficina de Gestión de la Calidad corresponde aprobar la Guía Técnica: Guía de Procedimiento Asistencial para la Extracción del Cuerpo Extraño Corneal en el Instituto Nacional de Oftalmología – INO "*Dr. Francisco Contreras Campos*";

MINISTERIO DE SALUD
INSTITUTO NACIONAL DE OFTALMOLOGIA
"Dr. Francisco Contreras Campos"

REPUBLICA DEL PERU

N° 224-2023-INO-D

Resolución Directoral

Lima, ...19.... de...Diciembre..... del 2023

Que, mediante Informe Legal N° 149-2023-OAJ/INO, el Jefe de la Oficina de Asesoría Jurídica, remite el proyecto de acto resolutivo con opinión favorable, respecto a la Guía Técnica: Guía de Procedimiento Asistencial para la Extracción del Cuerpo Extraño Corneal en el Instituto Nacional de Oftalmología – INO "*Dr. Francisco Contreras Campos*", toda vez que, el citado documento cumple con las disposiciones normativas establecidas en el marco legal vigente;

Que, en consecuencia, de conformidad a lo expuesto y, a los intereses funcionales que permitan un mejor cumplimiento de los fines y objetivos, y establecer los lineamientos para la ejecución de los procedimientos Asistenciales de enfermería en pruebas electrofisiológicas visuales, resulta necesario emitir el correspondiente acto resolutivo;

Con la visación del Director Ejecutivo de la Dirección Ejecutiva de Atención Especializada en Oftalmología, del Jefe del Departamento de Atención Especializada en Emergencia, la Jefa de la Oficina de Gestión de la Calidad y del Jefe de la Oficina de Asesoría Jurídica, y;

De conformidad con las normas contenidas en el Reglamento de Organización y Funciones del Instituto Nacional de Oftalmología, aprobado mediante Resolución Ministerial N° 447-2009/MINSA y modificado por Resolución Ministerial N° 660-2010/MINSA.

SE RESUELVE:

Artículo 1°. – APROBAR la Guía Técnica: Guía de Procedimiento Asistencial para la Extracción del Cuerpo Extraño Corneal en el Instituto Nacional de Oftalmología – INO "*Dr. Francisco Contreras Campos*", el cual consta de trece (13) folios, que forman parte integrante de la presente resolución.

Artículo 2°. - DISPONER que el área de Trámite Documentario, proceda a notificar la presente Resolución Directoral a los diferentes estamentos de la Institución, para conocimiento y cumplimiento.

Artículo 3°. – AUTORIZAR al responsable del Portal de Transparencia, la publicación de la presente Resolución Directoral en el Portal Institucional de Instituto Nacional de Oftalmología *"Dr. Francisco Contreras Campos"*, www.ino.gob.pe.

Regístrese, comuníquese y publíquese.

FATC/CAEH/RMD/LCD
DISTRIBUCION
( ) Dirección General
( ) DEAEO
( ) DEDSOPPSO
( ) DAEE
( ) OEPE
( ) OEA
( ) OGC
( ) OAJ
( ) Archivo

PERU Ministerio de Salud INO

M.O. FELIX ANTONIO TORRES COTRINA
Director de Instituto Especializado
CMP. 38356 RNE. 17309

DIRECCIÓN EJECUTIVA DE ATENCIÓN ESPECIALIZADA EN OFTALMOLOGÍA

DEPARTAMENTO DE ATENCIÓN ESPECIALIZADA EN EMERGENCIA

GUÍA TÉCNICA: GUÍA DE PROCEDIMIENTO EXTRACCIÓN DE CUERPO EXTRAÑO CORNEAL DEL INSTITUTO NACIONAL DE OFTALMOLOGÍA "DR. FRANCISCO CONTRERAS CAMPOS".

LIMA-PERÚ

2023

GUÍA DE PROCEDIMIENTO EXTRACCIÓN DE CUERPO EXTRAÑO CORNEAL DEL INSTITUTO NACIONAL DE OFTALMOLOGÍA *"DR. FRANCISCO CONTRERAS CAMPOS"*.

I. FINALIDAD

Brindar las bases para el manejo rápido y oportuno del cuerpo extraño corneal y disminuir la discapacidad visual por esta patología.

II. OBJETIVO

Establecer los criterios técnicos para el diagnóstico, tratamiento y control del cuerpo extraño corneal en el Instituto Nacional de Oftalmología-INO "*Dr. Francisco Contreras Campos*"

III. ÁMBITO DE LA APLICACIÓN

La presente guía de práctica clínica es para aplicación en el Instituto Nacional de Oftalmología-INO "*Dr. Francisco Contreras Campos*".

IV. NOMBRE DEL PROCEDIMIENTO A ESTANDARIZAR

4.1. Cuerpo extraño en la córnea (CEC) T15.0

V. CONSIDERACIONES GENERALES

5.1. Definiciones Operativas:

Cuerpo extraño corneal: Objeto, de cualquier material, adherido o incrustado en la superficie corneal.

5.2. Conceptos Básicos

Los fragmentos metálicos (esquirlas) son los cuerpos extraños más frecuentemente encontrados.

La córnea forma parte del segmento anterior del globo ocular. Se caracteriza por su transparencia, falta de vascularización y compleja inervación[1]. La presencia de un cuerpo extraño puede lesionar cualquiera de las capas que la componen, desde el epitelio hasta el endotelio, siendo el compromiso total clasificado como trauma ocular de globo abierto (TOGA).

La inervación sensitiva de la córnea proviene de la división oftálmica del ganglio trigeminal, viajando en el nervio nasociliar y las ramas de los nervios ciliares largos que forman el plexo nervioso subbasal[1,2]. Gracias a esta compleja red nerviosa, la córnea es 300-600 veces más inervada que la piel y es por ello que clínicamente los síntomas son de mayor intensidad en aquellos pacientes con un cuerpo extraño corneal, que aquellos que se encuentran en el fondo de saco conjuntival o subtarsales. Además, los pacientes suelen presentan mayor eritema conjuntival, mayor lagrimeo y refieren más dolor.

Por otro lado, debido a la falta de capacidad regenerativa de la membrana de Bowman, los traumas oculares con cuerpo extraño corneal representan una causa potencial de visión subnormal por la formación de leucomas.

INSTITUTO NACIONAL DE OFTALMOLOGÍA
REPÚBLICA DEL PERÚ
V°B°
DEPARTAMENTO DE EMERGENCIA

5.3. Requerimientos Básicos

5.3.1. Materiales, insumos y equipos

- Lámpara de hendidura
- Anestésico tópico en gotas (proparacaína 0.5%, tetracaína 0.5%)
- Hisopos esteriles
- Jeringa de 1cc
- Aguja n°27g
- Guantes no estériles

5.3.2. Recursos humanos

- Oftalmólogo capacitado

VI. CONSIDERACIONES ESPECÍFICAS

6.1. Cuadro clínico

6.1.1. Síntomas y signos:

- Dolor
- Lagrimeo
- Blefaroespasmo
- Fotofobia
- Inyección periquerática
- Miosis
- Edema palpebral

6.2. Diagnóstico

6.2.1. CRITERIOS DE DIAGNÓSTICO

Anamnesis: Síntomas característicos (ver sección 6.1.1) asociados en la mayoría de casos al antecedente de realizar actividades de riesgo sin uso adecuado de elementos de protección ocular.

Exploración física:
Se recomienda aplicar anestesia tópica previa al examen para mejorar la colaboración del paciente.

Luego de la medición de la agudeza visual y la presión intraocular por tonometria de aire todo paciente debe ser evaluado con la lámpara de hendidura de manera sistemática y completa.

Iniciar el examen evaluando párpados y pestañas. Al pasar a la superficie ocular observar detenidamente córnea, conjuntiva y esclera. En caso de hallar cuerpos extraños detallar su número, ubicación y profundidad. Si es posible, identificar el material.

INSTITUTO NACIONAL DE OFTALMOLOGÍA
V°B°
DEPARTAMENTO DE EMERGENCIA

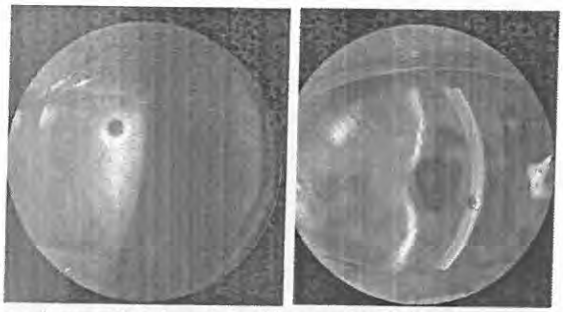

Fuente: Departamento de atención especializada en emergencias del INO

Es importante completar el examen con la evaluación de segmento anterior en busca de signos de perforación ocular como la amplitud de cámara anterior disminuida. Si no hay signos de perforación realizar la eversión palpebral para descartar la presencia de cuerpo extraño oculto que puedan generar mayor daño.

A continuación, se colocará fluoresceína para evaluar la integridad del epitelio corneal y la presencia del signo de Seidel. Un test de Seidel positivo nos indica perforación ocular, en este caso debemos ampliar el examen y reenfocar como TOGA.

6.2.2. Diagnóstico Diferencial

- Abrasión o laceración corneal
- Cuerpo extraño conjuntival
- Queratitis infecciosas, químicas o por exposición
- TOGA: perforación o CEIO

6.3. EXÁMENES AUXILIARES

En la mayoría de casos no se requieren exámenes adicionales. El manejo dependerá de la anamnesis y el examen físico.

6.4. MANEJO SEGÚN NIVEL DE COMPLEJIDAD Y CAPACIDAD RESOLUTIVA

6.4.1. Medidas generales y preventivas

La principal medida preventiva es el uso adecuado de los elementos de barrera o elementos de protección personal (EPP).

Se ha evidenciado que incluso cuando el personal tiene acceso a EPP, no siempre lo utiliza de forma permanente o adecuada[4,6]. Asimismo,

INSTITUTO NACIONAL DE OFTALMOLOGÍA
DEPARTAMENTO DE EMERGENCIA

existe una tendencia a incrementar el uso de EPP luego de 2 o más atenciones por CEC.

6.4.2. Terapéutica

a) **Manejo en centros de primer nivel de atención**[7-9]

El objetivo inicial siempre es el manejo del dolor. Se puede indicar analgesia tópica, oral o intramuscular. La forma más efectiva de aliviar el dolor es la aplicación de anestesia tópica; sin embargo, debido a los efectos nocivos a largo plazo, se debe colocar solo previo al examen o como medida paliativa antes de una referencia a un servicio de oftalmología y nunca como terapia ambulatoria.

Como medida inicial se recomienda realizar lavado ocular profuso con solución salina, la mayoría de cuerpos extraños adheridos a la superficie corneal podrán ser removidos mediante este método. En algunos casos, si el personal tiene la capacitación adecuada se puede intentar remover cuerpos extraños muy superficiales con la ayuda de un hisopo de algodón humedecido con anestesia.

Luego de unos minutos reevaluar al paciente, si no existe mejoría referirlo a un centro de mayor complejidad que cuente con oftalmólogo. Se recomienda que la extracción se realice de preferencia dentro de las primeras 24 horas para evitar complicaciones.

b) Manejo en el servicio de oftalmología[10-12]

Luego de la confirmación del diagnóstico y la exclusión de perforación corneal se procederá a la extracción del CEC en la lámpara de hendidura.

A continuación, se detalla el procedimiento estándar.

- Explicar el procedimiento al paciente y obtener su consentimiento verbal.
- Aplicar 2 gotas de anestesia tópica en fondo de saco inferior (tetracaína 0.5% o proparacaína 0.5%).
- Posicionar al paciente: que presione su rostro contra el apoyo frente y mentonera para que no pueda mover la cabeza hacia adelante. La mano del oftalmólogo debe tener apoyo, ya sea contra la cara del paciente o en la propia lámpara de hendidura. La posición es importante ya que evita que el oftalmólogo penetre inadvertidamente la córnea durante el procedimiento.
- Determine la profundidad del CEC y proceda como se indica:

INSTITUTO NACIONAL DE OFTALMOLOGÍA
REPÚBLICA DEL PERÚ
V°B°
DEPARTAMENTO DE EMERGENCIA

i) Si el cuerpo extraño es superficial intente removerlo con un hisopo de algodón humedecido en anestesia. Tener cuidado de no presionar para no profundizar el cuerpo extraño o generar abrasiones.

ii) Si el cuerpo extraño está incrustado en el estroma, utilizar una aguja calibre 27G unida a una jeringa de 1cc.

- Ilumine la córnea desde un lado.
- Coloque el bisel paralelo a la córnea y mantenga la aguja en un plano tangencial mientras realiza la extracción. Esto minimiza el riesgo de perforación.
- Puede utilizar una hendidura lateral para iluminar y evaluar la presencia de halo ferroso.
- Una vez extraído el cuerpo extraño y el halo ferroso puede remover los restos con un hisopo de algodón humedecido en anestesia.
- Verificar y documentar el signo de Seidel negativo luego de la extracción.

iii) Si el cuerpo extraño se encuentra muy profundo o sospecha de perforación es posible que necesite retirarlo en sala de operaciones para facilitar el manejo de la perforación.

INSTITUTO NACIONAL DE OFTALMOLOGIA
REPUBLICA DEL PERU
V°B°
DEPARTAMENTO DE EMERGENCIA

c) Manejo ambulatorio postextracción

- Analgesia: prescribir analgésicos orales de forma horaria durante los primeros 2 o 3 días como ketorolaco 10mg VO cada 8h.
- Lubricantes y/o reepitelizantes: pueden indicarse de acuerdo a la extensión del defecto epitelial.
- Antibioticoterapia: indicar antibióticos en ungüento (cloranfenicol, terramicina) o en gotas (fluoroquinolonas) de acuerdo a las necesidades del paciente. Se prefieren los ungüentos porque ofrecen mejor función lubricante entre el párpado y la córnea; sin embargo, tienden a producir visión borrosa transitoria[13].
- Parche ocular: no existe evidencia de que la aplicación de parche ocular reduzca el dolor o acelere la reepitelización en pacientes con defectos epiteliales menores a 10mm. En pacientes con

INSTITUTO NACIONAL DE OFTALMOLOGIA
REPUBLICA DEL PERU
DEPARTAMENTO DE EMERGENCIA

defectos epiteliales extensos su uso dependerá del criterio del médico tratante. Está contraindicado el uso de parche luego de extracción de cuerpos extraños de origen vegetal o en presencia de infiltrado corneal por el riesgo de queratitis infecciosa.

6.4.3. Efectos adversos y colaterales del tratamiento

Al momento de realizar la extracción del CEC y la limpieza del halo ferroso generaremos una solución de continuidad en el epitelio y/o estroma corneal, por lo tanto, es importante informar al paciente que podría continuar con sensación de cuerpo extraño y dolor, el cual deberá disminuir progresivamente con el tratamiento.

6.4.4. Signos de alarma

Instruir al paciente para que acuda lo antes posible si presenta signos de empeoramiento como: aumento del dolor, hiperemia marcada y/o disminución de agudeza visual[13,15].

6.4.5. Criterios de alta

Luego de la extracción del CEC el paciente será dado de alta de la emergencia y pasará a control ambulatorio.

Control ambulatorio: el tiempo promedio de reepitelización es de 4 días. Los pacientes con CEC periférico o con defectos epiteliales pequeños pueden ser evaluados en 2 a 5 días, si no se evidencian defectos epiteliales ni complicaciones proceder al alta.
En casos de CEC centrales, halo ferroso retenido o defectos epiteliales extensos realizar el control a las 24 horas. Si se observa mejoría reevaluar cada 3 o 5 días hasta reepitelización completa.

Se debe brindar orientación y consejería para el uso permanente y adecuado de equipo de protección personal durante la actividad de riesgo.

6.4.6. Pronóstico

Por lo general, el cuadro evoluciona favorablemente, siendo una patología de buen pronóstico.

El riesgo de pérdida de agudeza visual debido a la formación de leucomas dependerá de su profundidad y localización con respecto al eje visual.

6.5. COMPLICACIONES

- Úlceras corneales
- Iritis reactiva
- Edema corneal secundario
- Leucoma central

INSTITUTO NACIONAL DE OFTALMOLOGÍA
DEPARTAMENTO DE EMERGENCIA
V°B°

6.6. CRITERIOS DE REFERENCIA Y CONTRAREFERENCIA

El paciente una vez diagnosticado es tratado de acuerdo a la capacidad resolutiva del establecimiento de salud.[7]

6.6.1. **Criterios de referencia** [7,9]: En caso de no contar con servicio de oftalmología, realizar las coordinaciones y referencia de acuerdo a los siguientes criterios:

- Ausencia de personal capacitado
- Sospecha de TOGA
- Remoción incompleta del cuerpo extraño
- Persistencia de halo ferroso
- Niños o pacientes poco colaboradores

6.6.2. **Criterios de contrarreferencia**: Luego del manejo por el oftalmólogo, una vez el paciente ha vuelto a su estado basal, se indica el alta del servicio y se contrarrefiere al establecimiento de origen.

INSTITUTO NACIONAL DE OFTALMOLOGIA
DEPARTAMENTO DE EMERGENCIA
V°B°

6.7. FLUXOGRAMA / ALGORITMO

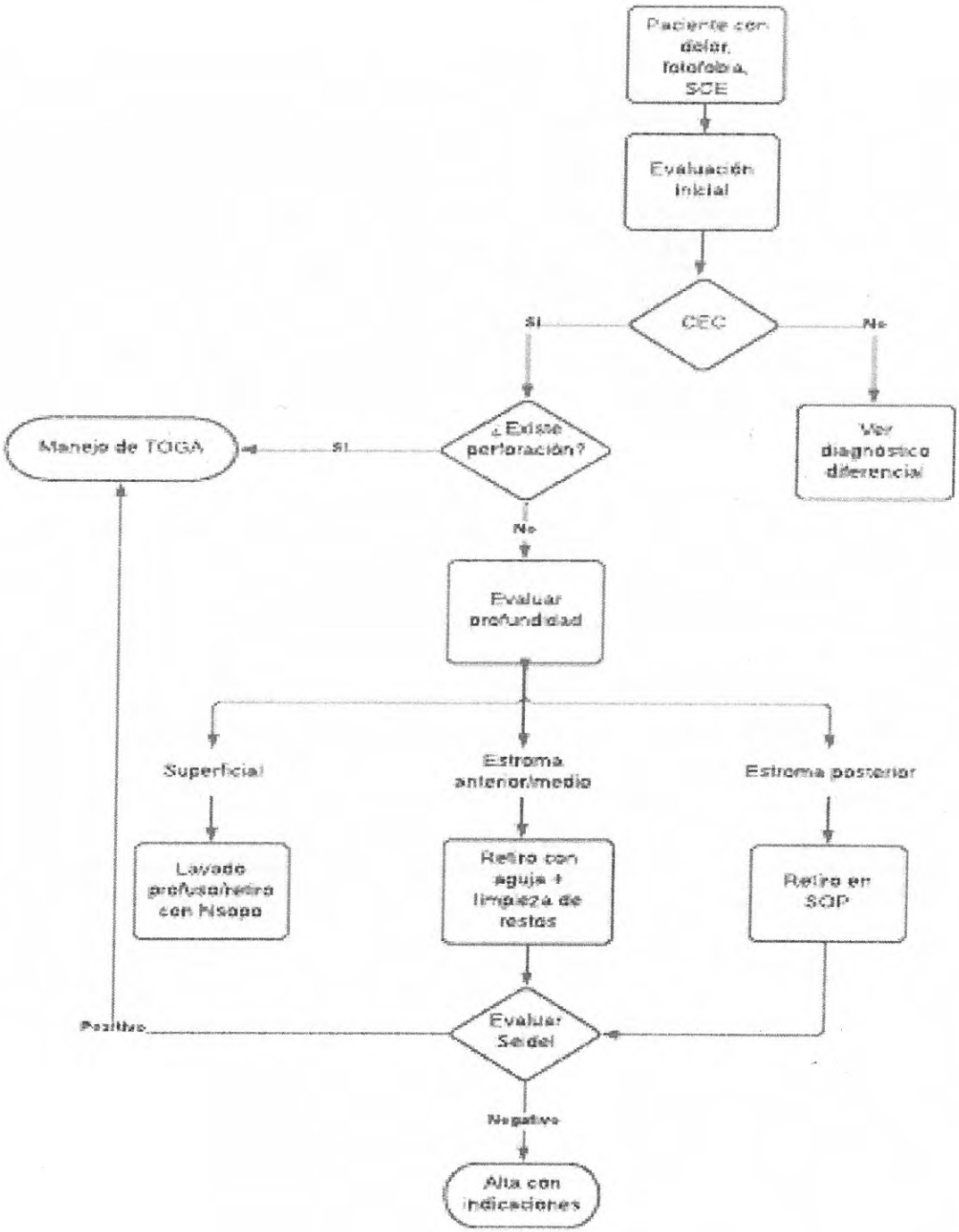

VII. RECOMENDACIONES

7.1 Evaluar adecuadamente la profundidad y tamaño del cuerpo extraño, en caso exista alto riesgo de perforación programar el retiro en sala de operaciones.

7.2 Determinar la existencia de inflamación signos de infección concomitantes para indicar tratamiento antibiótico adecuado.

7.3 Informar al paciente la posibilidad de formación de leucoma con la consecuente afectación de agudeza visual.

7.4 Reforzar las recomendaciones de uso de elementos de protección personal al momento del alta médica.

INSTITUTO NACIONAL DE OFTALMOLOGÍA
DEPARTAMENTO DE EMERGENCIA

VIII. BIBLIOGRAFIA

1. Krachmer, J. H., Mannis, M. J. & Holland, E. J. *Cornea E-Book*. (Elsevier Health Sciences, 2010).

2. Yang, A. Y., Chow, J. & Liu, J. Corneal Innervation and Sensation: The Eye and Beyond. 9.

3. Agrawal, C. *et al.* Etiological causes and epidemiological characteristics of patients with occupational corneal foreign bodies: A prospective study in a hospital-based setting in India. *Indian J Ophthalmol* 68, 54 (2020).

4. Ramakrishnan, T., Constantinou, M., Jhanji, V. & Vajpayee, R. B. Corneal Metallic Foreign Body Injuries Due To Suboptimal Ocular Protection. *Archives of Environmental & Occupational Health* 67, 48–50 (2012).

5. Ozkurt, Z. G. *et al.* Metallic corneal foreign bodies: an occupational health hazard. *Arquivos Brasileiros de Oftalmologia* 77, (2014).

6. Sun, F., Zhou, Y., Dong, L. & Qin, H. Relationship between the use and type of eye protection and work-related corneal and conjunctival foreign body injuries. *Inj Prev* 27, 521–526 (2021).

7. Fraenkel, A., Lee, L. R. & Lee, G. A. Managing corneal foreign bodies in office-based general practice. 5 (2017).

8. Víquez, M. V. V. Manage in primary care of foreign bodies in the eye. 21, 5 (2012).

9. Pane, A. & Simcock, P. *Eye Essentials for Every Doctor*. (Elsevier Australia, 2012).

10. P, B. S., Gutierrez Angela Maria, McCulley James. *Atlas and Text of Corneal Pathology and Surgery*. (Jaypee Brothers Publishers).

11. Zuberbuhler, B., Tuft, S., Gartry, D. & Spokes, D. *Corneal Surgery: Essential Techniques*. (Springer Science & Business Media, 2013).

12. Smolin, G., Foster, C. S., Azar, D. T. & Dohlman, C. H. *Smolin and Thoft's The Cornea: Scientific Foundations and Clinical Practice*. (Lippincott Williams & Wilkins, 2005).

13. Gerstenblith, A. T. & Rabinowitz, M. P. *The Wills Eye Manual: Office and Emergency Room Diagnosis and Treatment of Eye Disease*. (Lippincott Williams & Wilkins, 2012).

14. Lim, C. H., Turner, A. & Lim, B. X. Patching for corneal abrasion. *Cochrane Database of Systematic Reviews* (2016) doi:10.1002/14651858.CD004764.pub3.

INSTITUTO NACIONAL DE OFTALMOLOGÍA DEPARTAMENTO DE EMERGENCIA

15. Brissette, A., Mednick, Z. & Baxter, S. Evaluating the Need for Close Follow-up After Removal of a Noncomplicated Corneal Foreign Body. *Cornea* 33, 1193–1196 (2014).

INSTITUTO NACIONAL DE OFTALMOLOGÍA
REPÚBLICA DEL PERÚ
V°B°
DEPARTAMENTO DE EMERGENCIA